

EDUCACION CONTINUADA

## Haga usted el diagnóstico

### Segunda parte

Se realizaron cultivos para hongos y se recuperó *Cryptococcus neoformans* var. *neoformans*, serotipo A (figura 2), tanto de los cultivos de la lesión de piel como de los esputos. Los hemocultivos fueron negativos al igual que el cultivo del líquido cefalorraquídeo. Los títulos de antígeno circulante de *Cryptococcus* en suero fueron mayores de 1:2.048.

El diagnóstico final fue criptococosis diseminada en un paciente inmunocompetente.

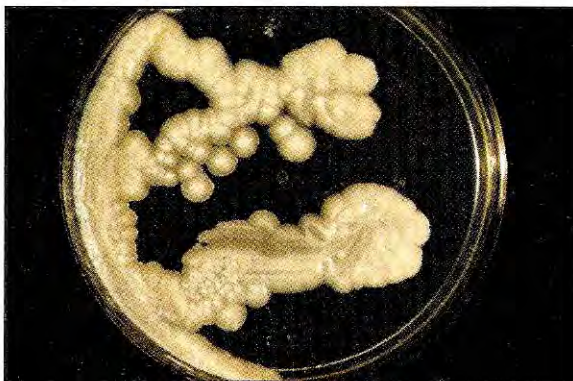El paciente recibió anfotericina B (0,7 mg/kg/día) durante 2 semanas con una dosis acumulada de 550 mg. La lesión mejoró; sin embargo, el cultivo de la lesión al finalizar el tratamiento con anfotericina permitió recuperar nuevamente el hongo. Posteriormente, se le administró fluconazol, 400 mg/día, durante cuatro semanas, y se le realizó, además, un debridamiento quirúrgico el día 25 postratamiento. No se logró llevar a cabo un seguimiento prolongado del paciente.

#### Comentarios generales

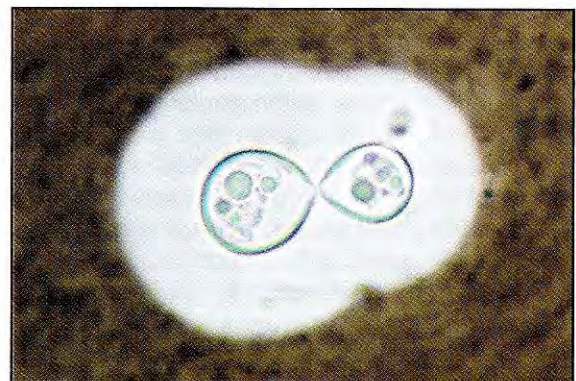
La criptococosis es una infección que se adquiere por la inhalación de los propágulos infectantes de

la levadura basidiomicetácea *C. neoformans*. La afección pulmonar generalmente es asintomática. De hecho, esta forma de la entidad se diagnostica con poca frecuencia. La criptococosis diseminada puede afectar cualquier órgano o sistema, pero el hongo tiene especial predilección por el sistema nervioso central. Es así como la meningitis, que puede ser crónica, aguda o subaguda, es la manifestación clínica más frecuentemente diagnosticada.

La criptococosis fue descrita por primera vez en 1894 por Busse y Buschke, quienes observaron unos corpúsculos ovales o redondos en lesiones de la tibia de una mujer de 31 años. El agente etiológico resultante del cultivo fue denominado *Saccharomyces hominis*. Por la misma época, Sanfelice aisló una levadura encapsulada del jugo de duraznos, la cual, al ser inoculada en animales les ocasionó lesiones. En 1901, Vuillemin, al examinar los cultivos de Busse, Buschke y Sanfelice y no encontrar las ascosporas características del género *Saccharomyces*, transfirió estas levaduras al género *Cryptococcus*. En 1905, von Hansemann diagnosticó por primera vez la forma meníngea de la criptococosis.

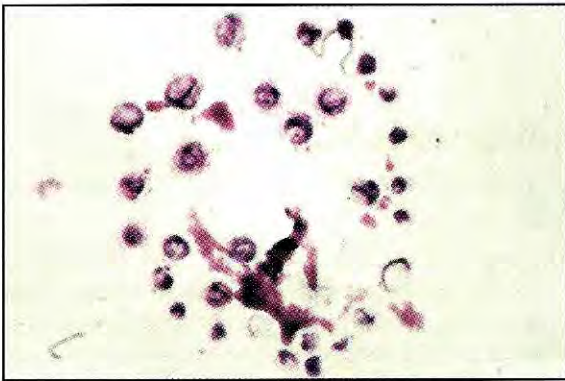


**Figura 2a.** Cultivo en agar glucosado de Sabouraud después de cuatro días de incubación a temperatura ambiente (28 °C).



**Figura 2b.** Preparación con tinta china (100X) del cultivo anterior.





**Figura 3.** Se observan blastoconidias encapsuladas, coloración de Gram.

Con base en reacciones de aglutinación con antiseros específicos dirigidos contra los polisacáridos capsulares, en 1949, Evans describió tres serotipos de *C. neoformans*, a los cuales denominó A, B y C. Posteriormente, se describió el serotipo D y dos variedades, las que fueron agrupadas como var. *neoformans*, serotipos A y D, y var. *gattii*, serotipos B y C.

*C. neoformans* es una levadura basidiomicetácea, es decir, que posee un estado teleomórfico, el cual pertenece al género *Filobasidiella*, con las especies *F. neoformans* var. *neoformans* y *F. neoformans* var. *bacillispora*.

El hábitat de la variedad *neoformans* fue establecido por primera vez por Emmons en 1962, quien la encontró en los suelos enriquecidos con excrementos de ciertas aves, especialmente palomas. El hábitat de la variedad *gattii* parece estar relacionada con los detritos de ciertas especies de *Eucalyptus* y de otros árboles.

La criptococosis se presenta con mayor frecuencia en pacientes que tienen algún tipo de defecto en su sistema inmune, como pacientes con lupus eritematoso, artritis reumatoidea o sarcoidosis. Como consecuencia, la aparición del sida ha traído consigo un incremento considerable en el número de casos de criptococosis, representando en esos pacientes la cuarta enfermedad oportunista. Sin embargo, se ha descrito la criptococosis en situaciones en las que no se demuestra compromiso del sistema inmune.

No se han observado diferencias en la incidencia de la enfermedad en términos de raza u ocupación;

se puede presentar en todas las edades, aunque con especial predilección y por las razones ya expuestas, en adultos jóvenes del género masculino que son VIH positivos.

Las manifestaciones cutáneas de la criptococosis diseminada no son muy frecuentes, pero pueden aparecer en 10 a 20% de pacientes sin sida, la cual no aumenta en pacientes infectados por el VIH (2-9%). La presentación clínica es muy variable y va desde pápulas acneiformes hasta placas costrosas de tipo granulomatoso y ulcerado. Su curso es rápido y en pacientes con sida, suele confundirse con molusco contagioso y sarcoma de Kaposi. En este paciente, el aislamiento de *C. neoformans* de muestras de esputos permite aceptar que la lesión cutánea era una diseminación de la forma pulmonar primaria.

*C. neoformans* se observa al microscopio y se aísla en cultivo con facilidad. La técnica de exclusión de la tinta china o de la nigrosina es tal vez la más empleada para su visualización, pero, igualmente, puede observarse, sin la cápsula característica, en la tinción de Gram (figura 3). El agente se puede recuperar en los medios empleados para el procesamiento bacteriológico de los LCR, es decir, agar sangre y caldos enriquecidos. La identificación se basa en características fenotípicas como la presencia de enzimas (ureasa y fenol oxidasa) y patrones de asimilación de carbohidratos. La determinación de la variedad se realiza en el medio de canavanina-glicina-azul de bromotimol (CGB) y la de los serotipos por reacciones de aglutinación con antiseros específicos.

### Referencias

1. Anderson DJ, Schmidt C, Goodman J, Pomeroy C. Cryptococcal disease presenting as cellulitis. Clin Infect Dis 1992;14:666-72.
2. Bettoli V, Virgili A, Zampino MR, Bedetti A, Montanari P. Cutaneous cryptococcosis in AIDS: successful treatment with itraconazole. Mycoses 1993; 36:433-5.
3. Durden FM, Elewski B. Cutaneous involvement with *Cryptococcus neoformans* in AIDS. J Am Acad Dermatol 1994;30:844-8.
4. Gloster HM, Swerlick RA, Solomon A. Cryptococcal cellulitis in a diabetic, kidney-transplant patient. J Am Acad Dermatol 1994;30:1025-6.

5. **Pema K, Diaz J, Guerra LG, Nabhan D, Verghese A.** Disseminated cutaneous cryptococcosis. Comparison of clinical manifestations in the pre-AIDS and AIDS eras. *Arch Intern Med* 1994;154:1032-4.
  6. **Speed B, Dunt D.** Clinical and host differences between infections with the two varieties of *Cryptococcus neoformans*. *Clin Infect Dis* 1995;21:35-6.
  7. **Barber BA, Crotty JM, Washburn RG, Pegram PS.** *Cryptococcus neoformans* myositis in a patient with AIDS. *Clin Infect Dis* 1995;21:1510-1.
  8. **Dromer F, Mathoulin S, Dupont B, Letenneur L, Ronin O.** Individual and environmental factors associated with infection due to *Cryptococcus neoformans* serotype D. French Cryptococcosis Study Group. *Clin Infect Dis* 1996;23:91-6.
  9. **Manfredi R, Mazzoni A, Nanetti A, Mastroianni A, Coronado O, Chiodo F.** Morphologic features and clinical significance of skin involvement in patients with AIDS-related cryptococcosis. *Acta Derm Venereol* 1996; 76:72-4.
  10. **Melo CR, Costa JM, Lopes JO, Melo IS, Pinto MS, Klock C, et al.** Cutaneous cryptococcosis coexistent with Kaposi's sarcoma as the initial manifestation of disseminated infection in a patient with AIDS. *J Mycol Med* 1997;7:215-8.
  11. **Mitchell TG, Perfect JR.** Cryptococcosis in the era of AIDS - 100 years after the discovery of *Cryptococcus neoformans*. *Clin Microbiol Rev* 1995;8:515-48.
  12. **Drouhet E.** Milestones in the history of *Cryptococcus* and cryptococcosis. *J Mycol Med* 1997;7:10-27.
  13. **Casadevall A, Perfect JR.** *Cryptococcus neoformans*. Washington, D.C.: American Society for Microbiology Press; 1998.
- 
- Beatriz Bustamante  
Instituto de Medicina Tropical Alexander von Humboldt  
Lima, Perú  
bettyb@upch.edu.pe
- Recibido: 20/10/00; aceptado: 20/10/00