

EDUCACION CONTINUADA

Haga usted el diagnóstico

Primera parte

Yoseth Ariza ¹, Gerzaín Rodríguez ²

¹ Departamento de Salud Pública y Tropical, Facultad de Medicina, Universidad Nacional de Colombia, Bogotá, D.C., Colombia.

² Laboratorio de Patología, Instituto Nacional de Salud; Departamento de Patología, Facultad de Medicina, Universidad Nacional de Colombia, Bogotá, D.C., Colombia.

Un hombre de 62 años, natural y procedente de Mitú (Vaupés), consultó en su lugar de origen por presentar cefalea, fiebre, tos con expectoración amarillenta, dolor torácico y dificultad para respirar desde hacía tres días. Se auscultaron roncus en ambos campos pulmonares y disminución del murmullo vesicular. Se hizo un diagnóstico clínico de bronconeumonía con derrame pleural; como parte del tratamiento, se practicó una punción torácica en la cual se obtuvo un exudado purulento del que se hizo extendido para estudio citológico.

El extendido del exudado se coloreó con hematoxilina-eosina (HE) y con Ziehl-Neelsen (ZN). Se observó un exudado fibrinopurulento muy sugestivo de etiología bacteriana; no se vieron células tumorales ni bacilos ácido-alcohol resistentes. Se demostraron numerosos nemátodos con la morfología ilustrada en la figura 1.

¿Puede usted identificar el parásito?

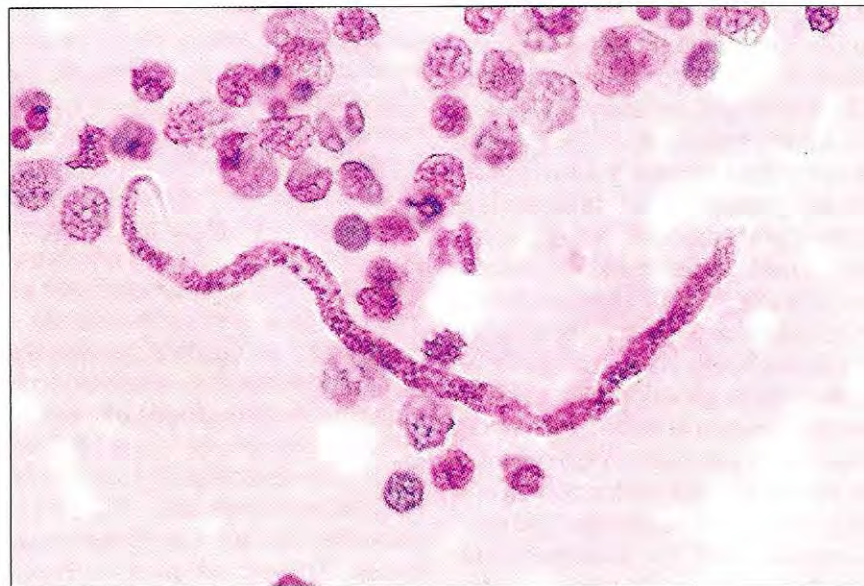


Figura 1. HE, 1.250X.

Correspondencia:

G. Rodríguez, apartado aéreo 80334, Bogotá, D.C., Colombia
teléfono 220 7700 y fax 220 0901
grodriguez@hemagogus.ins.gov.co

Recibido: 18/05/00; aceptado: 30/05/01