

EDUCACIÓN CONTINUADA

Haga usted el diagnóstico**Primera parte**Marco Antonio Páez ¹, Gerzaín Rodríguez ²¹ Departamento de Patología, Facultad de Medicina, Universidad Nacional, Bogotá, D.C., Colombia.² Laboratorio de Patología, Instituto Nacional de Salud; Departamento de Patología, Facultad de Medicina, Universidad Nacional de Colombia, Bogotá, D.C., Colombia.

Un hombre de 35 años consultó por presentar una masa en el cuello, de crecimiento lento y progresivo, de 3 meses de evolución. Refirió antecedentes de trauma leve en dicha área 4 meses antes. La lesión era asintomática. No había otros antecedentes de importancia. Al realizar el examen físico se observó una masa de 3 x 2 cm en la región lateral derecha del cuello, ligeramente dolorosa a la palpación, móvil, blanda, sin estar

adherida a los tejidos profundos. El resto del examen fue normal. Se practicó una biopsia de la lesión; durante este procedimiento se apreció tejido friable con exudado purulento.

Las imágenes de la biopsia se muestran en las figuras 1 a 4.

¿Cuál es su diagnóstico?

Continúa en la página 63.

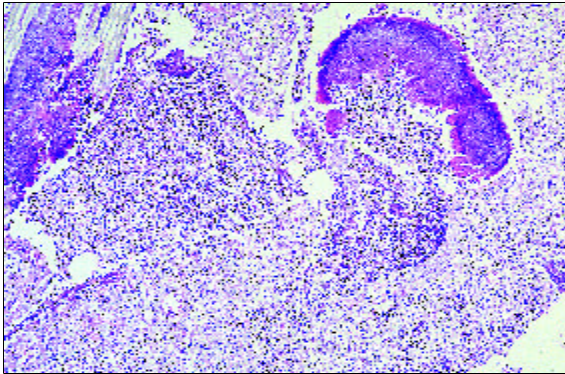


Figura 1. HE, 10X.

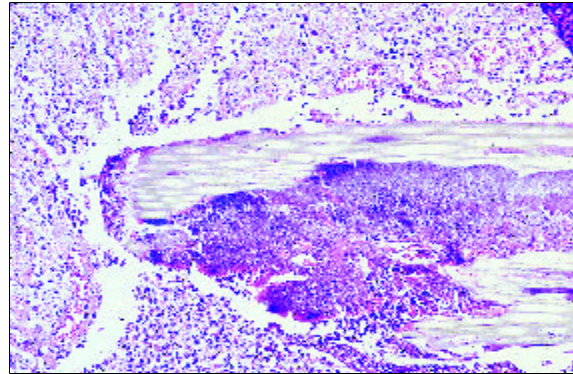


Figura 2. Aumento del área superior izquierda de la figura 1, HE, 20X.

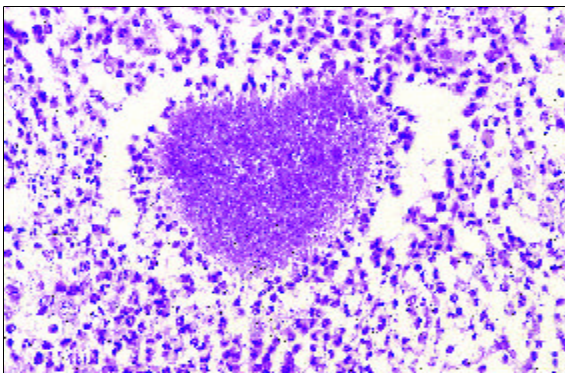


Figura 3. HE, 40X.

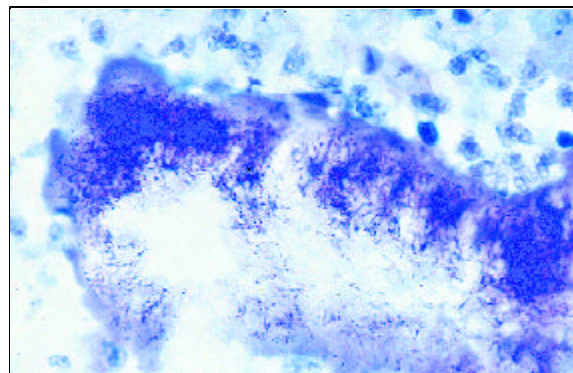


Figura 4. Coloración de Gram (Brown-Brenn), 1.250X.

Correspondencia:

Gerzaín Rodríguez, grodriguez@hemagogus.ins.gov.co

Recibido: 18/01/02; aceptado: 15/02/02