

EDUCACIÓN CONTINUA

Haga usted el diagnóstico

Primera parte

Jessika Valderrama¹, Viviana Arias², Edgar Parra¹

¹ Laboratorio de Patología, Instituto Nacional de Salud, Bogotá, D.C., Colombia.

² Servicio de Patología, Hospital Central de la Policía Nacional, Bogotá, D.C., Colombia.

Una mujer de 40 años de edad procedente de Puerto Limón, Vaupés, consultó al hospital de Mitú por dolor localizado en la fosa ilíaca derecha que se exacerbaba con la maniobra de Valsalva y con el movimiento; se desconoce el tiempo de evolución. La paciente ha tenido 7 gestaciones, 6 partos y 1 cesárea. En el examen físico se encontró una masa móvil dependiente del ovario derecho de 6 cm x 4 cm. En la ecografía pélvica se observó una masa en el anexo derecho, de densidades mixtas, con calcificaciones, de 6 cm x 5 cm que se diagnosticó como un teratoma.

En los exámenes de laboratorio se encontró: hemoglobina, 10 g/dl; hematocrito, 30%; leucocitos, 5.150 por μ l; neutrófilos, 24%; linfocitos, 35%; eosinófilos, 29%; monolitos, 1%; basófilos, 2%; bandas, 9%.

En la laparotomía infraumbilical se encontró un plastrón que comprometía el mesoapéndice y la trompa derecha, razón por la cual se practicó apendicectomía y salpingectomía derecha. El ovario izquierdo era de aspecto normal.

Se recibió para estudio histopatológico una masa irregular de tejido fibroadiposo indurado con áreas violáceas, de 6 cm x 3 cm x 3 cm. En los cortes seriados se identificó trompa uterina y apéndice cecal con luz permeable y presencia de múltiples nódulos amarillos que medían 0,3 cm x 0,3 cm en la serosa, el mesosálpinx y el mesenterio.

En el examen microscópico, la serosa apendicular y el mesenterio presentaban importante infiltrado inflamatorio crónico granulomatoso, más notorio en el mesenterio, muy rico en eosinófilos, células gigantes multinucleadas, células epitelioides, plasmocitos, y numerosas estructuras ovoides con las siguientes características: cutícula festoneada constituida por una capa interna translúcida y una capa media gruesa de color café; miden en

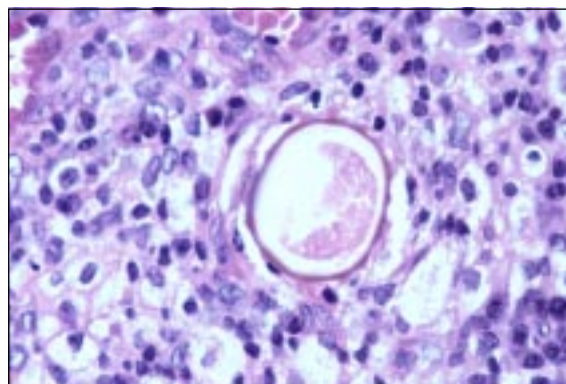


Figura 1. Meso apendicular, HE, 40X.

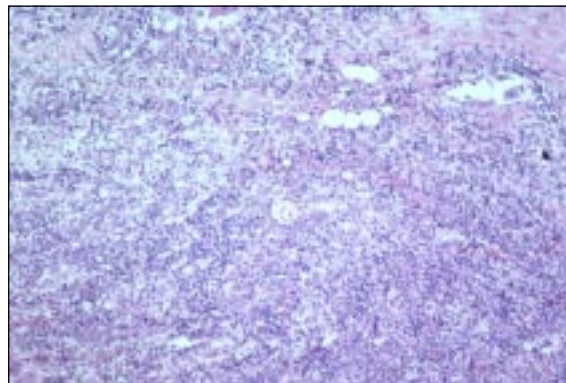


Figura 2. Meso apendicular, HE, 64X.

Correspondencia:

Jessika Valderrama, Avenida Calle 26 No. 51-60 o apartados aéreos 80334 y 80080, Bogotá, D.C., Colombia.
jvalderrama@ins.gov.co

Recibido: 00/00/04; aceptado: 00/00/05

promedio 36 μm x 52,8 μm a 48 μm x 36 μm ; algunas de estas estructuras están fagocitadas parcialmente por células gigantes multinucleadas. También se identifica la trompa uterina con inflamación de similares

características en el mesosápinx. La mucosa del apéndice y la trompa uterina no presentan alteraciones.

¿Cuál es su diagnóstico?

EDUCACIÓN CONTINUA

Haga usted el diagnóstico

Segunda parte

Jessika Valderrama¹, Viviana Arias², Edgar Parra¹

¹ Laboratorio de Patología, Instituto Nacional de Salud, Bogotá, D.C., Colombia.

² Servicio de Patología, Hospital Central de la Policía Nacional, Bogotá, D.C., Colombia.

El diagnóstico de la paciente fue de ascaridiasis errática.

Comentario

Ascaris lumbricoides es un nemátodo intestinal del humano, de distribución mundial, cuya forma adulta habita en el intestino delgado. En Colombia, se ha registrado un descenso de las principales parasitosis intestinales en las comunidades marginadas que son las más afectadas porque se han mejorado las condiciones de vida que constituyen factores de riesgo, como el tipo y la calidad de la vivienda, la calidad del agua de consumo y los sistemas de eliminación de excretas y basuras (1).

Sin embargo, la ascaridiasis en las áreas pobres persiste como un problema de salud pública. En 1980, el 36,6% de la población colombiana se encontraba parasitada por *A. lumbricoides*, el 45,1% de la infección se encontraba en escolares y había menor frecuencia en lactantes. La prevalencia en el área rural era del doble respecto a las ciudades (1).

En un estudio realizado en dos barrios marginados de Bogotá se encontraron las siguientes tasas globales de positividad parasitaria en las heces: *A. lumbricoides*, 9,5%; *Trichuris trichiura*, 1,5%; *Strongyloides stercoralis*, 0,5%; *Himenolepis diminuta*, 0,5%; *Entamoeba histolytica*, 3%, y *Giardia lamblia*, 12,1% (2).

En 1996, en un estudio realizado en 1.434

muestras de pacientes infantiles, la prevalencia de parasitismo intestinal fue de 42,8%, y fue mayor en el área urbana que en la rural. La prevalencia de *A. lumbricoides* y de *T. trichiura* fue menor del 10%, hecho que contrasta con las cifras mencionadas en el estudio anterior (3).

El ciclo de vida de *A. lumbricoides* comienza cuando la hembra adulta deposita huevos fertilizados y no fertilizados en el intestino del individuo. Los huevos ya fertilizados requieren de un periodo de incubación fuera del cuerpo; en condiciones ambientales favorables, las larvas sufren dos mudas antes de que el huevo sea infeccioso, no requieren huéspedes intermediarios y pueden permanecer aptos para infectar hasta por 6 años.

La vía común de infestación es la oral. Los jugos intestinales atacan la envoltura quitinosa del huevo y estimulan la actividad de las larvas que miden de 1 a 2 mm (4), las cuales, una vez liberadas, perforan la pared intestinal, se introducen por los linfáticos y las vénulas mesentéricas y llegan a la circulación hepática, migran a los pulmones donde maduran, pasan a la tráquea y, finalmente, al intestino delgado donde evolucionan al estado adulto y causan síndromes hipereosinofílicos por la migración larvaria (4); generalmente, pueden vivir un año sin causar síntomas y, luego, ser expulsados con las heces (5-7). En individuos infestados en forma intensa algunas larvas pueden pasar a través de los capilares pulmonares al corazón izquierdo y, de allí, a la circulación sistémica (8).

El adulto de *A. lumbricoides*, que tiene su asiento normal y habitual en el intestino delgado, puede presentar migración errática, es decir, la salida

Correspondencia:

Jessika Valderrama, Avenida Calle 26 No. 51-60 o apartados aéreos 80334 y 80080, Bogotá, D.C., Colombia.
jvalderrama@ins.gov.co

Recibido: 24/11/04; aceptado: 20/01/05

del parásito adulto a otros órganos y conductos (9), la cual está favorecida por múltiples factores como fiebre, diarrea, consumo de alimentos condimentados, anestesia y estrés (5).

Los áscaris pueden pasar al estómago y ser expulsados por el vómito o entrar a los bronquios y al pulmón. Por la faringe pueden entrar a la trompa de Eustaquio, a la nariz, al oído externo por perforación del tímpano, al canal lacrimal y a la tráquea. El parásito puede penetrar en el apéndice y causar apendicitis aguda o dolor transitorio que desaparece al salir el parásito adulto; también puede penetrar al colédoco y al conducto de Wirsung. Por medio de la formación de abscesos o fistulas los áscaris pueden pasar a la cavidad peritoneal, a la pleura, al pulmón, a la vagina, a la vejiga, a la uretra y a los ganglios linfáticos superficiales.

En este caso, se considera que el parásito hembra adulto, posiblemente, migró a la cavidad peritoneal a través de una fistula la cual no se identificó en la muestra enviada, y depositó huevos en la lámina serosa apendicular y de la trompa uterina y en el mesosálpinx, y causó parasitismo tisular; el tipo de infiltrado inflamatorio y la organización del tejido analizado sugieren algún grado de cronicidad, tiempo en el cual el parásito adulto pudo haber sido eliminado, persistiendo solamente los huevos encontrados en el análisis patológico (6,8) (Quevedo T. Hepatobiliary ascariasis in Colombia, South America. Proceedings of the World Congress of Gastroenterology, Washington, D.C, U.S.A, 1959. p.231-3).

La migración a la vía biliar es la más frecuentemente reportada, se produce por vía canalicular, sanguínea o linfática, y posiblemente por la vía peritoneal (6,8) (Quevedo T. Hepatobiliary ascariasis in Colombia, South America. Proceedings of the World Congress of Gastroenterology, Washington, D.C, U.S.A., 1959. p.231-3).

Las complicaciones clínicas que se pueden presentar por migración de la forma adulta son: pancreatitis hemorrágica, trombosis venosa, flebitis, peritonitis, obstrucción y perforación intestinal, neumonía y obstrucción biliar, entre otras (4).

Los pacientes afectados por ascariasis errática del apéndice y anexos femeninos pueden presentar dolor abdominal localizado en fosa ilíaca derecha, con punto de McBurney positivo, signo de Rovsing y de Blomberg. Si progresa el proceso inflamatorio, se puede encontrar defensa o rigidez abdominal, lo que lleva a pensar en un cuadro de abdomen agudo, como fue interpretado en un principio el cuadro de la paciente aquí referida (10).

La leucocitosis eosinofílica es usualmente notoria durante la fase migratoria larvaria y la migración errática del parásito adulto, pero tiende a disminuir y, a veces, a desaparecer durante la fase intestinal crónica de la infección (11,13).

En este caso, la paciente ingresó al servicio de urgencias con dolor abdominal y se hizo el diagnóstico de apendicitis aguda por lo cual fue llevada a cirugía. En esta paciente se observaron unos valores anormales de eosinófilos que sugieren infección por geohelminths en el momento de su ingreso al hospital, lo cual pudo haber orientado, en un principio, al diagnóstico de parasitismo intestinal como causa del dolor abdominal.

Los hallazgos patológicos de los pacientes con ascariasis errática están directamente relacionados con el proceso inflamatorio durante la migración errática; macroscópicamente, se pueden observar múltiples masas amarillas nodulares de tejido fibroso bien delimitadas en los órganos afectados que, como en otras lesiones granulomatosas, miden entre 0,1 cm y 3 cm. Se pueden observar en el mesenterio, el peritoneo visceral y parietal, semejando una tuberculosis (11,12).

Los hallazgos histopatológicos consisten en un proceso inflamatorio granulomatoso con reacción fibroblástica. Los granulomas están compuestos por células epitelioides, linfocitos, células gigantes a cuerpo extraño que algunas veces fagocitan huevos, abundantes eosinófilos y, ocasionalmente, cristales de Charcot-Leyden (4,8,9). Los macrófagos reconocen la presencia del parásito e intentan destruirlos antes de que se dé una respuesta inmunológica celular y humoral. Tanto los macrófagos como los granulocitos generan intermediarios reactivos del O₂ que llevan a la

destrucción del parásito. La respuesta eosinofílica se activa cuando el parásito es demasiado grande para ser fagocitado, aunque su capacidad de fagocitosis es menor que la de los neutrófilos (13).

Los cristales de Charcot-Leyden son acúmulos de lisofosfolipasa que indican un proceso inflamatorio, usualmente alérgico, de hipersensibilidad, en el cual hay degranulación de los eosinófilos, de los basófilos o de ambos; cuando se identifican sugieren indirectamente la presencia de inflamación aguda alérgica, como la observada en el asma y los pólipos nasales, entre otras (14).

En los tejidos, los huevos son redondos u ovoides, miden 61 μm en su eje mayor y 38 μm en su eje menor, que varían según la incidencia del corte; estas dimensiones son similares al tamaño de los huevos encontrados en las heces. Generalmente, han perdido su membrana externa, albuminoide y festoneada, y sólo conservan la cubierta quitinosa, como consecuencia de la retracción durante el proceso de fijación que se realiza para la preparación de material histológico; algunos contienen una masa granulosa correspondiente a divisiones blastoméricas. Los huevos rotos siempre se encuentran en medio de un absceso o de sustancia necrótica. En las lesiones hepáticas se han encontrado áscaris en diferentes estados del ciclo de vida (9,11).

El diagnóstico diferencial de la ascariidiosis se debe hacer con *Enterobius vermicularis* que puede migrar al tracto genital femenino y comprometer la trompa uterina y el ovario para formar abscesos tuboováricos o presentarse como áreas fibrosas y nodulares. Los huevos son ovales, asimétricos, miden 20 μm x 50 μm y producen reacción granulomatosa. Se pueden encontrar porciones del parásito femenino grávido rodeados de inflamación aguda y crónica con presencia de eosinófilos y cristales de Charcot-Leyden (13,15).

Otras entidades con las cuales se puede confundir son la esquistosomiasis y la paragonimiasis. La primera en mencionarse es causada por *Schistosoma* sp., los huevos del parásito miden entre 100 μm y 150 μm y son ovalados. El individuo se infecta a través de la piel, pues el parásito se adhiere y penetra por medio de secreciones líticas, y se localizan comúnmente en hígado,

bazo, pulmón, y vejiga, y raramente en otros órganos.

La segunda entidad mencionada es causada por *Paragonimus* sp.; los huevos del parásito son operculados, miden 80 μm por 50 μm . La localización más frecuente es la pulmonar, pero hay reportes de localización en los genitales y en otros órganos (11).

Para el diagnóstico de ascariidiosis en un paciente es necesaria la presencia del parásito en cualquiera de sus formas en tejido, materia fecal u otro tipo de muestras.

Agradecimientos

Agradecemos la valiosa colaboración de Gerzaín Rodríguez a lo largo de la elaboración de este texto.

Referencias

1. **Corredor A, Arciniegas E, Hernández CA.** Parasitismo intestinal. Primera edición. Bogotá: Instituto Nacional de Salud; 2000. p.23.
2. **Agudelo C, Hernández CA, Corredor A, López C, Cáceres E, Villareal E et al.** Parasitismos en una comunidad marginada. Rev Fac Med UN Col 1993;41: 15-21.
3. **Castro de Navarro L, Nicholls S.** Deficiencia de hierro, vitamina A y prevalencia de parasitismo intestinal en la población infantil y anemia nutricional en mujeres en edad fértil, Colombia, 1995-96. Primera edición. Santafé de Bogotá: Instituto Nacional de Salud; 1998. p.43.
4. **Connor D, Chandler F, Schwartz D, Manz H, Lack E.** Pathology of infectious diseases. First edition. Stamford: Ed. Appleton Lange; 1997. p.1321.
5. **Portela G, Gutiérrez O, Campos J.** Ascariidiasis de la vía biliar. Rev Fac Med UN Col 1995;43:17-20.
6. **Quevedo T.** Ascariidiasis de las vías biliares. Antioquia Médica 1951;1:436-65.
7. **Piggott J, Hansbarger E, Neafie R.** Human ascariasis. Am J Clin Path 1970;53:223-34.
8. **Formiga CC, Oliveira AM, Carvalho AD.** Pseudo-tumorous form of ascariasis. Report of a case. Am J Trop Med Hyg 1980;29:795-8.
9. **Correa A.** Lesiones por *Ascaris lumbricoides* erráticos. Antioquia Médica 1957;7:144-53.
10. **Lloret J, Muñoz J, Artigas V, Allende LH, Anguera I.** Protocolos terapéuticos de urgencias. Tercera edición. Barcelona: Springer-Verlag Ibérica; 1997. p.493.
11. **Botero D, Restrepo M.** Parasitosis humanas. Tercera edición. Medellín: Corporación para Investigaciones Biológicas; 1998. p.93, 331.

12. **Marcial-Rojas RA.** Pathology of protozoal and helminthic diseases with clinical correlation. First edition. Baltimore: Williams and Wilkins Co.; 1971. p.769.
13. **Janeway C, Travers P.** Immunobiology. The immune system in health and diseases. Third edition. London: Garland, Churchill, Livingstone; 1997. p.18.5.
14. **Rodríguez R, Rodríguez G, Sarmiento L.** Los cristales de Charcot- Leyden. Biomédica 1998;18:89-92.
15. **Kurman RS.** Blaustein's pathology of the female genital tract. Fifth edition. New York: Springer; 2002. p.628.