

PRESENTACIÓN DE CASO

Endocarditis infecciosa por *Paecilomyces variotii*

Juan Manuel Senior, Clara Saldarriaga

Sección de Cardiología, Departamento de Medicina Interna, Hospital Universitario San Vicente de Paúl, Universidad de Antioquia, Medellín, Colombia

La endocarditis infecciosa por hongos es una complicación cada vez más frecuente en el mundo. Presentamos un caso de endocarditis infecciosa por *Paecilomyces variotii* en un paciente de sexo masculino con bioprótesis mitral, que respondió satisfactoriamente al tratamiento con cirugía de reemplazo valvular mitral y anfotericina B (dosis total de 3.670 mg). Hasta la fecha, sólo se han reportado seis casos similares en el mundo, con una mortalidad del 100%.

Palabras clave: endocarditis, micosis, *Paecilomyces*, válvula mitral, procedimientos quirúrgicos cardíacos, anfotericina B

Endocarditis due to infection by *Paecilomyces variotii*

Fungal endocarditis is a cardiac complication that has been increasing throughout the world. We present a case of infective endocarditis by *Paecilomyces variotii* in a male patient with a prosthetic mitral valve. Successful treatment consisted of administration of amphotericin B (total dose 3,670 mg) and mitral valve replacement. Only six cases have been reported previously, with a 100% mortality rate.

Key words: Endocarditis, mycoses, *Paecilomyces*, mitral valve, cardiac surgical procedures, amphotericin B

La endocarditis infecciosa por hongos, antes de la era de la cirugía de corazón, ocurría principalmente en adictos a drogas intravenosas (1). Su incidencia se ha incrementando de forma paralela al número de cirugías de reemplazo valvular (2,3), haciendo que el clínico se enfrente con mayor frecuencia a patógenos inusuales como *Paecilomyces varioti*.

Presentamos el primer caso reportado hasta la fecha, del tratamiento exitoso de la endocarditis infecciosa por *P. varioti* en un paciente con una válvula mitral protésica; ésta es una complicación poco frecuente que genera una morbilidad importante y que respondió adecuadamente al tratamiento temprano combinado, médico y quirúrgico.

Correspondencia:

Juan Manuel Senior, Carrera 51D N° 62-29, Medellín, Colombia.

Teléfono: (315) 529-1914; fax: 411-2421

mmbt@une.net.co

Recibido: 25/04/08; aceptado:07/12/08

Caso clínico

A continuación se describe el caso de un paciente de sexo masculino de 40 años de edad, con antecedente quirúrgico de cambio valvular por bioprótesis en posición mitral dos años antes de la enfermedad actual, por estenosis secundaria a fiebre reumática. Consultó el 9 de noviembre del 2000 por dos semanas de evolución de disnea súbita después de realizar actividad física intensa, que se acompañó de ortopnea y hemoptisis.

En el examen físico de ingreso se encontró un paciente en regulares condiciones generales, con los siguientes signos vitales: presión arterial de 120/80 mm Hg, frecuencia cardíaca de 109 latidos por minuto, frecuencia respiratoria de 28 por minuto, temperatura de 36,8°C y saturación de oxígeno de 93%. La auscultación pulmonar reveló la presencia de crepitaciones bibasales y los ruidos cardíacos se encontraron rítmicos sin soplos, con desdoblamiento del segundo ruido. No hubo hallazgos relevantes al examinar el abdomen ni las extremidades.

Los exámenes paraclínicos iniciales demostraron un recuento de glóbulos blancos de 20.300 con 84,4% de neutrófilos y 9,8% de linfocitos, hemoglobina de 12,9 mg/dl, con hematocrito de 39,8% y volumen corpuscular medio de 80,3 fl, plaquetas de 120.000 mm³, velocidad de sedimentación globular de 27 mm en una hora, proteína C reactiva de 10,2 mg/dl, creatinina de 1,1mg/dl, función hepática y pruebas de coagulación normales, y anticuerpos contra VIH negativos.

Fue hospitalizado con el diagnóstico de edema pulmonar agudo secundario a disfunción de la válvula mitral protésica. Entre las posibles causas se consideró la presencia de una endocarditis infecciosa por el importante incremento de los reactantes de fase aguda. Se tomaron muestras para hemocultivos en forma inmediata; dada la gravedad del cuadro clínico, se decidió iniciar tratamiento empírico para endocarditis infecciosa protésica tardía con oxacilina (12 g al día, en infusión continua), ampicilina (2 g, intravenosos, cada 4 horas) y gentamicina (160 mg al día); además, se inició furosemida intravenosa, morfina intravenosa, nitroglicerina en infusión y captopril, con lo cual se logró estabilizar el cuadro inicial.

Se practicó una ecocardiografía transtorácica de forma urgente, que mostró una vegetación de gran tamaño en la bioprótesis mitral, por lo cual se acordó con el grupo de cirugía cardiovascular un manejo quirúrgico precoz. Sin embargo, al segundo día de hospitalización el paciente presentó deterioro súbito de su condición clínica. Se hizo una nueva ecocardiografía que mostró una obstrucción valvular completa y, por esta razón, requirió cirugía bajo circulación extracorpórea urgente, en la cual se realizó reemplazo de la bioprótesis por una válvula mecánica (Carbomedics® N° 31 mm).

Al extraer la válvula previa se observaron múltiples lesiones vegetantes, mayores de 3 cm de diámetro, en la periferia y en la luz de la prótesis, las cuales se enviaron para análisis histopatológico y para cultivo.

Se terminó la cirugía en forma convencional y el paciente fue trasladado a la unidad de cuidados

intensivos cardiovasculares para monitoreo y manejo posoperatorio. La evolución posterior fue satisfactoria: se logró desmontar el soporte inotrópico y vasopresor rápidamente, al igual que el soporte respiratorio.

Los hemocultivos (seis muestras) tomados el día del ingreso fueron reportados como negativos. El análisis histopatológico de la vegetación que se encontraba adherida a la prótesis valvular y que se obtuvo en cirugía, reportó una masa compacta de fibrina con abundante infiltrado polimorfonuclear, macrófagos y detritos celulares. El examen microscópico con azul de lactofenol mostró hifas hialinas de pared delgada con tabiques irregulares y aspecto abombado, ramificaciones con direcciones variadas, con cadenas de conidias no ramificadas, de 6 a 8 µm de forma elipsoidal que sugerían una hialohifomicosis (figura 1).

Este hallazgo se confirmó mediante cultivo que informó la presencia de *P. variotii*. Al obtener esta información y una vez se revisaron los cultivos para piógenos de la muestra quirúrgica, que se reportaron como negativos, se procedió a suspender los antibióticos y se inició anfotericina B (1,5 mg/kg al día), hasta completar 3,6 g como dosis total acumulada. Las complicaciones relacionadas con el tratamiento fueron hipotasemia y nefritis túbulo-intersticial reversible.

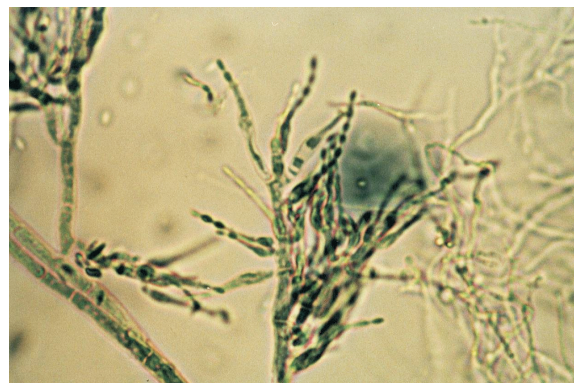


Figura 1. Estructuras fúngicas de *P. variotii*. Análisis histopatológico de la vegetación que se encontraba adherida a la prótesis valvular y que se obtuvo en cirugía. Azul de lactofenol, 100X.

El paciente evolucionó satisfactoriamente, se trasladó a una sala de hospitalización donde se inició terapia de rehabilitación cardíaca y fue dado de alta para control ambulatorio periódico luego de alcanzar la dosis de 3,6 g de anfotericina B. En sus controles ambulatorios no se ha demostrado deterioro sintomático, persiste en estado funcional I de la *New York Heart Association* y el seguimiento ecocardiográfico no ha mostrado alteración de la función de la prótesis valvular mecánica, ni nuevas vegetaciones.

Discusión

La incidencia de endocarditis infecciosa como complicación del reemplazo valvular cardíaco ocurre en 1% a 10% de los casos y, de éstos, 1,3% a 6% son causados por hongos (4). La primera descripción de endocarditis infecciosa por hongos reportada en la literatura se realizó en 1940 (2) y el primer caso de endocarditis fúngica posterior a cirugía cardiovascular fue reportado en 1956 (3).

Los hongos causales más frecuentes son *Candida* spp. y *Aspergillus* spp. (4). *Paecilomyces* spp. es un moho que raramente se convierte en patógeno para los humanos y se encuentra distribuido ampliamente en la naturaleza, principalmente en frutas y vegetales; puede causar endoftalmítis luego de cirugía de implantación de lentes y trauma ocular, sinusitis maxilar crónica, obstrucción de válvulas de derivación de líquido cefalorraquídeo, masas granulomatosas orbitales e infecciones cutáneas en pacientes inmunosuprimidos con trasplante renal, principalmente por el género *P. lilacinus* (5).

La importancia de *P. variotii* como agente causal de endocarditis infecciosa grave ha sido ilustrada en sólo seis publicaciones (5-11), en las cuales se ha identificado en pacientes con prótesis valvular, con un tiempo de presentación que varía entre 3 y 72 meses después del reemplazo valvular, lo cual coincide con el tiempo de presentación del caso que reportamos, cuya sintomatología se inició a los 48 meses de la cirugía.

Existen diversas teorías sobre el mecanismo de infección por *P. variotii*. Entre ellas se postula la extensión desde otro sitio de infección activa o

la contaminación de la válvula durante la cirugía de implantación; también, se han relacionado como factores de riesgo el cateterismo cardíaco y la terapia intravenosa, sin que ninguna de estas hipótesis se haya confirmado hasta la fecha (8,10,11). Puede afectar cualquier prótesis valvular (5) aunque la literatura reporta con mayor frecuencia el compromiso de las prótesis que se encuentran en posición aórtica (5-11) y, hasta la fecha, sólo existe un reporte previo de compromiso de la válvula mitral (8).

El aislamiento de *Paecilomyces* spp. ha generado dificultades en los casos previos y los cultivos fueron positivos en sólo dos de los reportes (8-10). *P. variotii* ha sido identificado en cinco casos (5,8-11) y en sólo uno se ha identificado *P. javanicus* (6). *Paecilomyces* spp. puede detectarse mediante las técnicas de cultivo en agar de dextrosa de Sabouraud, en donde crece rápidamente (aproximadamente, tres días) y produce un olor aromático.

Este moho se encuentra relacionado morfológicamente con el género *Penicillium*; por esta razón, se debe realizar una evaluación microscópica cuidadosa, en la cual es posible diferenciarlos porque el género *Paecilomyces* se caracteriza por presentar hifas hialinas tabicadas, conidióforos a menudo ramificados que llevan en sus puntas fiálides, en pares o verticilos en cabezas "peniciladas" (sic.). Éstas son de base amplia y se adelgazan progresivamente hasta el ápice, formando un cuello característicamente largo. Algunas fiálides nacen solitarias a lo largo de la hifa vegetativa. De las fiálides se forman, en sucesión basipétala, largas cadenas no ramificadas, de conidias de ovoides a fusiformes, lisas a rugosas, hialinas a coloreadas según la especie, siendo las de *P. variotii* elípticas y de pared lisa, de 5 a 7 μm por 2,5 a 3 μm (12). Las características de las colonias permiten diferenciar las especies de *Paecilomyces*. Las colonias de *P. variotii* son grandes, de color amarillo a café, con un centro de 30 μm de diámetro (12).

La endocarditis por *P. variotii* tiene un curso clínico agresivo, ocasiona con gran frecuencia fenómenos embólicos a partir de las vegetaciones,

como se ha demostrado en estudios post mórtem y ha tenido un desenlace fatal en el 100% de los casos hasta ahora reportados (5-11). Hasta la fecha, ninguno de los pacientes reportados en la literatura había sobrevivido (5-11) y se desconoce el esquema de tratamiento antimicótico óptimo, aunque los estudios *in vitro* sugieren que es sensible a 5-fluorocitosina y anfotericina B (12,13). La respuesta al tratamiento y el curso clínico favorable de este paciente, apoyan esta alternativa de tratamiento que combinó de forma exitosa la cirugía de remplazo valvular temprana y la anfotericina B, 1,5 mg/kg diarios hasta completar 3,6 g de dosis total acumulada.

Conclusión

La endocarditis por *P. variotii* es una complicación poco frecuente que genera gran morbilidad y mortalidad. Éste es el primer caso reportado en la literatura de un paciente que sobrevive a esta infección e ilustra la utilidad del tratamiento combinado de cirugía de recambio valvular temprano y anfotericina B.

Conflicto de intereses

Ninguno.

Financiación

Recursos propios del Departamento de Medicina Interna de la Facultad de Medicina de la Universidad de Antioquia.

Referencias

1. Ostermiller WE, Dye W, Seinberg M. Fungal endocarditis following cardiovascular surgery. *J Thorac Cardiovasc Surg.* 1971;61:670-5.
2. Joachim H, Polayes SH. Subacute endocarditis and systemic mycosis. *JAMA.* 1940;115:205-8.
3. Koelle WA, Pastor B. *Candida albicans* endocarditis after aortic valvulotomy. *N Engl J Med.* 1956;255:997-9.
4. Pierrotti LC, Baddour LM. Fungal endocarditis, 1995-2000. *Chest.* 2002;122:302-10.
5. Allevato PA, Ohorodnik JM, Mezger E, Eisses JF. *Paecilomyces javanicus* endocarditis of native and prosthetic aortic valve. *Am J Clin Pathol.* 1984;82:247-52.
6. Kalish SB, Goldschmidt R, Li C, Knop R, Cook FV, Wilner G, et al. Infective endocarditis caused by *Paecilomyces variotii*. *Am J Clin Pathol.* 1982;78:249-52.
7. Rubinstein E, Noriega ER, Simberkoff MS, Holzman R, Rahal JJ. Fungal endocarditis: Analysis of 24 cases and review of the literature. *Medicine.* 1975;54: 331-44.
8. Uys CJ, Don PA, Schrire V, Barnard CN. Endocarditis following cardiac surgery due to the fungus *Paecilomyces*. *S Afr Med J.* 1963;37:1276-80.
9. Silver MD, Tuffnell PG, Bigelow WG. Endocarditis caused by *Paecilomyces variotii* affecting an aortic valve allograft. *J Thorac Cardiovasc Surg.* 1971;61:278-81.
10. Haldane EV, MacDonald JL, Gittens WO, Yuce K, van Rooyen CE. Prosthetic valvular endocarditis due to the fungus *Paecilomyces*. *Can Med Assoc J.* 1974;111:963-8.
11. McClellan JR, Hamilton JD, Alexander JA, Wolfe WG, Reed JB. *Paecilomyces variotii* endocarditis on a prosthetic aortic valve. *J Thorac Cardiovasc Surg.* 1976;71:472-5.
12. Wang SM, Shieh CC, Liu CC. Successful treatment of *Paecilomyces variotii* splenic abscesses: a rare complication in a previously unrecognized chronic granulomatous disease child. *Diagn Microbiol Infect Dis.* 2005;53:149-52.
13. Chamilos G, Kontoyiannis DP. Voriconazole-resistant disseminated *Paecilomyces variotii* infection in a neutropenic patient with leukaemia on voriconazole prophylaxis. *J Infect.* 2005;51:e225-8.