

PRESENTACIÓN DE CASO

Pericarditis tuberculosa

Daniel Echeverri¹, Lorena Matta^{1,2}

¹ Oficina de Epidemiología Hospitalaria, Corporación Comfenalco Valle-Universidad Libre, Cali, Colombia

² Escuela de Medicina, Pontificia Universidad Javeriana, Cali, Colombia

Institución donde se llevó a cabo la investigación: Corporación Comfenalco Valle-Universidad Libre

La tuberculosis sigue siendo una de las principales causas de morbilidad y mortalidad en el mundo. Su forma extrapulmonar representa hasta el 20 % de los casos. Se ha estimado que el compromiso pericárdico en esta enfermedad se presenta en 1 a 4 % de los pacientes diagnosticados. Su mortalidad alcanza el 90 % si no se diagnostica y se trata adecuadamente; este porcentaje se reduce a 12 % con el diagnóstico y el tratamiento oportunos.

Se presenta el caso de una paciente de 55 años, hospitalizada durante dos semanas con síntomas constitucionales, fiebre intermitente, tos seca, dolor pleurítico y algunos síntomas de falla cardiaca. En los estudios de imaginología (radiografía y ecografía de tórax) se encontró derrame pleural bilateral de 300 ml en el lado derecho y de 1.000 ml en el izquierdo, así como derrame pericárdico de 500 ml. Las baciloscopias directas de los líquidos pleural y pericárdico, así como en esputo, fueron negativas, al igual que la proteína C reactiva (PCR); sin embargo, el cultivo del líquido pericárdico en medio de Löwenstein-Jensen fue positivo para *Mycobacterium tuberculosis*. El resultado de la prueba de PPD (*Purified Protein Derivative*) fue de 23 mm; una vez iniciado el tratamiento conjugado con isoniazida, rifampicina, etambutol y pirazinamida, se presentó una mejoría rápida del cuadro clínico que persistió hasta que se le dio de alta.

La pericarditis tuberculosa puede considerarse como una manifestación infrecuente de la tuberculosis, con una morbilidad elevada y una mortalidad considerable, cuya probabilidad disminuye si hay un diagnóstico oportuno y se instaura un tratamiento efectivo temprano. Aunque se han sugerido varios criterios diagnósticos para la pericarditis tuberculosa, su diagnóstico definitivo puede implicar varios desafíos técnicos.

Palabras clave: tuberculosis/diagnóstico, pericarditis tuberculosa, taponamiento cardiaco, tratamiento.

doi: <http://dx.doi.org/10.7705/biomedica.v34i4.2064>

Tuberculous pericarditis

Tuberculosis remains a major cause of morbidity and mortality worldwide, and the extrapulmonary presentation represents up to 20% of this disease. The pericardial compromise of this disease has been estimated between 1% and 4% of diagnosed patients. This presentation may have a mortality rate as high as 90% without proper treatment and diagnosis, dropping to 12% with timely diagnosis and treatment.

We present the case of a 55 year-old female patient hospitalized for two weeks with constitutional symptoms, intermittent fever, dry cough, pleuritic pain and some symptoms of heart failure. The imaging studies (chest x-rays and ultrasound), revealed bilateral pleural effusion: 300 cc on the right side, 1,000 cc on the left side, and 500 cc of pericardial effusion. Direct bacilloscopy of the pleural fluid, the pericardial fluid and the sputum were negative, as well as the C-reactive protein (CRP); however, the Löwenstein-Jensen culture of the pericardial fluid was positive for *Mycobacterium tuberculosis*. The result of the purified protein derivative (PPD) test showed a 23 mm swelling, and after quadruple therapy her clinical condition rapidly improved until final discharge.

Tuberculous pericarditis can be considered as a rare manifestation of tuberculosis, with high morbidity and significant mortality which decrease with effective early diagnosis and treatment. Although several diagnostic criteria for tuberculous pericarditis have been suggested, a definitive diagnosis may suppose several technical challenges.

Key words: Tuberculosis/diagnosis, tuberculous pericarditis, cardiac tamponade, therapy.

doi: <http://dx.doi.org/10.7705/biomedica.v34i4.2064>

Contribución de los autores:

Daniel Echeverri: recolección de datos, redacción, edición y búsqueda de bibliografía

Lorena Matta: recolección de datos, edición, búsqueda de bibliografía y traducción

La tuberculosis es una de las enfermedades más antiguas que han aquejado a la humanidad y sigue siendo una de las principales causas de morbilidad y de mortalidad a nivel mundial. En el 2011 hubo 8,7 millones de nuevos casos de tuberculosis activa en todo el mundo, 13 % de los cuales se presentaron de forma concomitante con el virus de la inmunodeficiencia humana (HIV), y 1,4 millones de muertes, incluidas 430.000 ocurridas en pacientes infectados por HIV (1). Según un reporte del Banco Mundial, la tasa de incidencia de la tuberculosis en Colombia para el 2012 fue de 33 casos por 100.000 habitantes (2).

Por otra parte, la tuberculosis extrapulmonar representa entre 10 y 20 % de todas las formas de tuberculosis en pacientes inmunocompetentes, aunque esta tasa es notoriamente mayor en aquellos con algún grado de inmunodeficiencia. La localización más frecuente es en la pleura, seguida por los ganglios linfáticos—los cuales se ven afectados principalmente en las etapas tempranas de la vida—, el sistema urinario y las articulaciones (3).

En Colombia, el Sistema Nacional de Vigilancia (Sivigila) reportó, para el 2012, 7.566 (80,8 %) casos de tipo pulmonar y 73 casos (0,7 %) de tuberculosis meníngea, en tanto que los 1.727 (18,3 %) casos restantes correspondieron a otras formas extrapulmonares (2).

Por otra parte, se estima que el compromiso pericárdico en la tuberculosis extrapulmonar está presente en 1 a 4 % de todos los pacientes con diagnóstico de tuberculosis; esta es una complicación infrecuente, cuya mortalidad, de 80 a 90 % cuando no se suministra el tratamiento antibiótico adecuado, puede disminuir hasta 12 a 17 % con el tratamiento adecuado. Según su evolución, la pericarditis se clasifica como aguda, si su evolución es menor de seis semanas, y como crónica, si es mayor de seis semanas, y según su etiología inflamatoria, como infecciosa, autoinmunitaria y no infecciosa (4). La pericarditis tuberculosa representa, aproximadamente, el 4 % de las pericarditis agudas, el 7 % de los casos de taponamiento cardíaco y el 6 % de los de pericarditis constrictiva (5), aunque su incidencia puede ser muy superior en poblaciones con alta prevalencia de tuberculosis (6-9).

Correspondencia:

Daniel Echeverri, Corporación Comfenalco Valle-Universidad Libre, Avenida 3N N° 34N-150, Cali, Colombia
Teléfono: (316) 427 4006
daniel_dr60@hotmail.com

Recibido: 24/09/13; aceptado: 10/07/14

Caso clínico

El caso se refiere a una paciente de 55 años con aparente buen estado nutricional, con 65 kg de peso, de profesión enfermera, que consultó por un cuadro clínico de dos semanas de síntomas consistentes en astenia, adinamia, mialgias, edema palpebral, disnea, fiebre intermitente de 40 °C y tos seca ocasional asociada con dolor torácico de características pleuríticas al inspirar de forma profunda.

Los signos vitales en el momento del ingreso fueron los siguientes: presión arterial de 130 a 80 mm Hg, frecuencia cardíaca de 106 latidos por minuto, frecuencia respiratoria de 20 respiraciones por minuto, con hipoventilación en dos terceras partes del campo pulmonar izquierdo e hipoventilación basal derecha.

En los exámenes de laboratorio de ingreso se obtuvieron los siguientes resultados: leucocitos, 7.950 por mm³; neutrófilos, 74 %; linfocitos, 17 %, plaquetas, 751.000 por mm³; hemoglobina, 11,5 g/dl; proteína C reactiva de 192,61 mg/dl; electrolitos y creatinina normales.

En la radiografía de tórax se observó cardiomegalia global con discreta elongación del cayado aórtico y derrame pleural libre, bilateral, de predominio izquierdo, que se desplazaba hacia el mediastino en la proyección en decúbito lateral derecho (figuras 1 y 2).

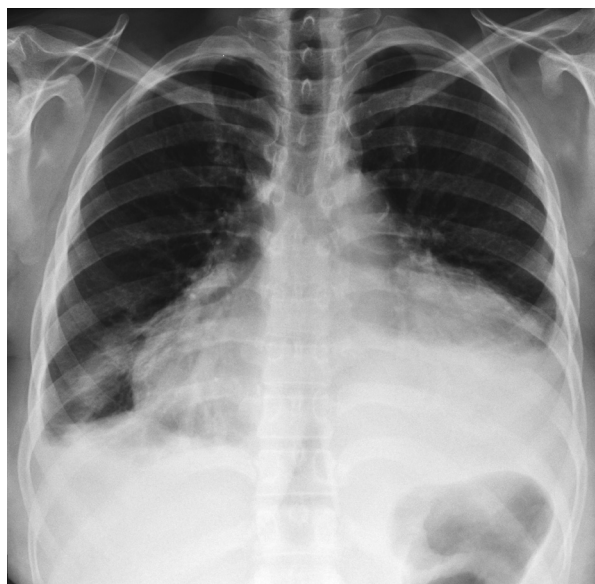

Figura 1. Radiografía antero-posterior de tórax en la que se observa cardiomegalia global, discreta elongación del cayado aórtico y derrame pleural bilateral con predominio izquierdo.

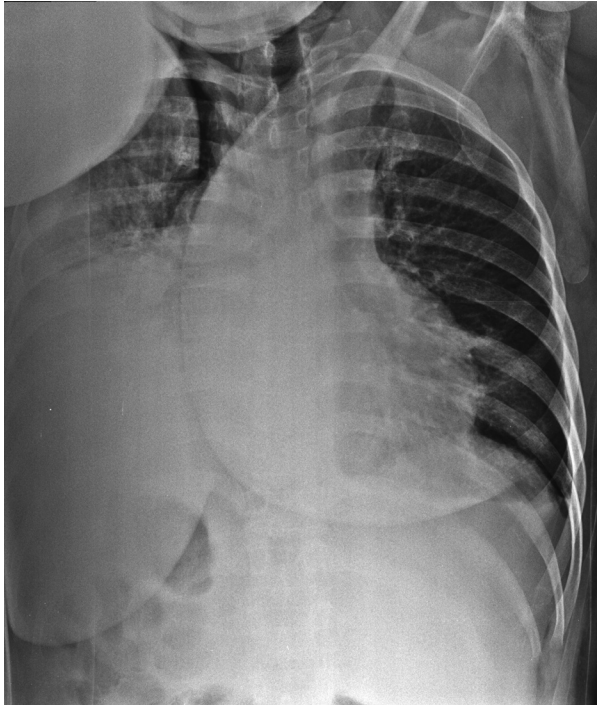


Figura 2. Radiografía en decúbito lateral izquierdo que muestra cardiomegalia global y derrame pleural bilateral con desplazamiento hacia el mediastino.

Se consideró inicialmente que se trataba de una neumonía adquirida en la comunidad y se inició tratamiento antibiótico con ampicilina, sulbactam y claritromicina.

Los resultados del hemocultivo y el urocultivo fueron negativos y la evolución de la paciente fue tórpida, con tendencia al empeoramiento; por este motivo, se le practicó una toracentesis guiada por ecografía y se encontró derrame pleural bilateral de predominio izquierdo; en el lado derecho se calculó un volumen aproximado de 300 ml. En cuanto al derrame en el lado izquierdo, se acompañaba de atelectasia pasiva subyacente y se calculó un volumen de 1.000 ml, aproximadamente.

Como hallazgo incidental se observó un derrame pericárdico moderado con ecos y tabiques en su interior, que alcanzaba el ápice, con un diámetro antero-posterior de hasta 2,6 cm.

En el análisis citoquímico del producto de la toracentesis, se reportó: 1.728 leucocitos por mm^3 , 52 % de neutrófilos, 44 % de linfocitos; glucosa de 105 mg/dl, proteínas de 4,1 gm/dl y 170 UI/l de deshidrogenasa láctica; por esta razón, se solicitó ecocardiograma transtorácico, en el cual se encontró: ventrículo izquierdo de tamaño normal, no

hipertrófico, función sistólica conservada, fracción de eyección del 65 %, motilidad global y segmentaria conservadas en reposo, disfunción diastólica con patrón de relajación lenta, aurícula izquierda levemente dilatada, cámaras derechas de tamaño normal con función sistólica del ventrículo derecho conservada, insuficiencias aórtica y mitral leves, insuficiencia leve de la válvula tricúspide, que permitió estimar una presión sistólica pulmonar de 27 mm Hg (normal), y derrame pericárdico global de, aproximadamente, 215 ml, sin signos de taponamiento cardiaco.

La paciente continuó febril y con disnea. Una nueva medición de la proteína C reactiva fue de 237 mg/dl, el hemograma resultó normal, la creatinina fue de 1,2 mg/dl, los policultivos dieron resultados negativos, así como la tinción de Ziehl-Neelsen en líquido pleural y esputo. También, se solicitaron pruebas reumatológicas, con los siguientes resultados: C3, 166,5 mg/dl; C4, 46,3 mg/dl; IgA, 467 mg/dl; IgM, 83,7 mg/dl, e IgG, 2.514 mg/dl. Las pruebas hepáticas fueron normales, la prueba ELISA para HIV dio resultado negativo y en el ecocardiograma transtorácico de control se observó aumento considerable del derrame pericárdico, con un volumen estimado de 500 ml, presencia de abundante fibrina y fracción de eyección ventricular izquierda de 65 %, sin signos de taponamiento.

Se consideró la posibilidad de una infección tuberculosa, dado el nexo epidemiológico por su trabajo en el área de la salud, por lo cual se le hizo una prueba de tuberculina que reportó un valor de 23 mm. Es de anotar que la institución sanitaria donde laboraba la paciente no contaba con un programa de búsqueda activa de tuberculosis latente.

Con base en este nuevo hallazgo y en el cuadro clínico, se decidió practicar una nueva toracentesis y una ventana pericárdica para tomar una biopsia. El análisis citoquímico pleural fue muy similar al inicial, la prueba de deaminasa de adenosina (ADA) fue de 30 UI/L, en la biopsia de pericardio se reportó inflamación difusa sin granulomas y la PCR en líquido pericárdico para *M. tuberculosis* fue negativa, aunque el cultivo tradicional en medio de Löwenstein-Jensen fue positivo para este bacilo a las siete semanas de crecimiento.

Se decidió iniciar el tratamiento con rifampicina, isoniacida, pirazinamida y etambutol sin esteroides, con lo cual la paciente presentó una mejoría clínica notable, hasta la resolución completa de su cuadro clínico.

Discusión

La pericarditis tuberculosa se presenta por diseminación linfática desde los ganglios peritraqueales, peribronquiales y mediastinales, por diseminación hematológica de la tuberculosis primaria o por vecindad con tuberculosis pleural o pulmonar (10).

Su diagnóstico se confirma si se cumple uno de los siguientes criterios: cultivo positivo para el bacilo de Koch en líquido pericárdico, examen directo positivo para el bacilo de Koch o valor mayor de 50 UI/l en la prueba de ADA; también, puede confirmarse si la biopsia pericárdica muestra los siguientes hallazgos: cultivo positivo para el bacilo de Koch y granulomas con necrosis caseosa, o presencia de células gigantes multinucleadas de tipo Langhans, o presencia de bacilos tuberculosos en la muestra (11-13). En este caso, el cultivo tradicional para micobacterias fue positivo, aunque la baciloscopia directa y la PCR arrojaron resultados negativos.

En cuanto a los métodos directos, se puede decir que, según varios reportes, los resultados con la tinción de Ziehl-Neelsen y con la tinción de auramina en líquido pericárdico varían en un rango de 0 a 42 %. Esa misma variabilidad se ha observado con el cultivo del líquido pericárdico, de 53 a 75 %, según el método de cultivo. Cuando no se obtiene información para el diagnóstico en el estudio del líquido pericárdico, del esputo o del contenido gástrico, se puede emplear el cultivo en orina y la biopsia de ganglio linfático. La PCR positiva para ADN o ARN de *M. tuberculosis* en líquido pericárdico es más accesible y rápida, y tiene un menor costo que la PCR en tejido pericárdico, pero con una sensibilidad menor (15 Vs. 80 %), y con 20 % de falsos positivos (11,14,15). El cultivo en un medio selectivo (Löwenstein-Jensen) es positivo solo en 56 % de los casos; sin embargo, en algunos estudios comparativos entre los métodos diagnósticos de cultivo, la PCR y la biopsia alcanzaron una sensibilidad mayor (93 Vs. 81 y 87 %, respectivamente) (14-16).

La biopsia pericárdica también puede ser útil en el diagnóstico de la pericarditis. Además, esta y el drenaje por pericardiotomía son procedimientos menores que el cirujano puede practicar con anestesia local o general, y cuya sensibilidad diagnóstica para la pericarditis tuberculosa está en el rango de 10 a 64 % (10,17-20). Por otro lado, con las tinciones de hematoxilina y eosina, Ziehl-Neelsen y auramina, se detectan 87 % de los granulomas caseificantes, aunque en pacientes con HIV la

detección puede reducirse a 50 % debido a que en los estadios avanzados de la enfermedad no se forman granulomas (14,15).

En la pericarditis tuberculosa, el líquido pericárdico presenta generalmente un aspecto serohemático, con predominio celular linfocítico y mononuclear de tipo exudativo y con alto contenido de proteínas. Su análisis bioquímico puede ser una herramienta diagnóstica indirecta de gran ayuda por su sensibilidad y especificidad; por ejemplo, un resultado mayor de 35 UI/l en la prueba de ADA es sugestivo de pericarditis tuberculosa. Con estos niveles de ADA pericárdica la prueba tiene una sensibilidad y una especificidad de 90 y 74 %, respectivamente; los altos niveles de ADA son un fuerte indicador pronóstico del desarrollo de pericarditis constrictiva en el curso de la pericarditis tuberculosa.

Otro método indirecto es la detección de niveles de interferón gamma (INF- γ) de 200 mg/dl o más, con una sensibilidad de 92 % y una especificidad de 100 %. La detección de lisozima pericárdica también se ha utilizado como prueba indirecta, con una sensibilidad y una especificidad de 100 y 91,17 %, respectivamente (10). En los países en desarrollo, donde la tuberculosis es endémica, la prueba cutánea de la tuberculina tiene un valor limitado debido a la alta prevalencia de tuberculosis primaria y a la inmunización masiva con BCG; se considera que la reacción cutánea es positiva cuando presenta una induración de más de 10 mm y, acentuadamente positiva, cuando es de más de 15 mm, con excoriación de la piel o sin ella (10,17-20).

Otros estudios que resultan útiles para el diagnóstico indirecto de la pericarditis tuberculosa son el electrocardiograma, la radiografía de tórax, la tomografía axial computadorizada (TC) y la resonancia magnética (RM).

En la radiografía de tórax, generalmente, se evidencia ensanchamiento del área cardíaca en más de 90 % de los casos, con imagen globular en 'botella de agua', lo cual demuestra tuberculosis pulmonar activa en 30 % y derrame pleural en 40 a 60 % de los casos. Se ha encontrado buena correlación entre la cardiomegalia observada en la radiografía y la cantidad de líquido aspirado durante la pericardiocentesis, convirtiéndola, así, en un examen de relevancia para la identificación de grandes derrames pericárdicos en los países en desarrollo (20,21).

En cuanto a la ecocardiografía, podría considerarse como el mejor método diagnóstico no invasivo para detectar la presencia de derrame pericárdico, pero no así para determinar la patogenia. Incluso si se tiene en cuenta que las bandas de fibrina en el pericardio visceral son típicas pero no específicas de la tuberculosis (10,21,22), en el ecocardiograma de la pericarditis tuberculosa normalmente se detecta derrame pericárdico con engrosamiento del pericardio visceral y es posible identificar bandas de fibrina o fibrosis que cicatrizan el pericardio (23).

En la TC de tórax pueden encontrarse cambios típicos de los ganglios linfáticos del mediastino en casi el 100 % de los casos (por ejemplo, tamaño mayor de 10 mm y centros hipodensos) (21). La RM es muy sensible para valorar la estructura miocárdica, la función, la inflamación y la fibrosis; sin embargo, debido a su inaccesibilidad y costo, la TC sigue siendo una herramienta crucial en el diagnóstico de la pericarditis tuberculosa (19,24).

Es evidente, entonces, que el diagnóstico final de esta enfermedad es un gran desafío clínico y deben combinarse varias técnicas de imágenes diagnósticas y de pruebas bacteriológicas directas e indirectas exhaustivas, para llegar a la confirmación final de los casos (25).

El tratamiento recomendado para la tuberculosis extrapulmonar en Colombia es la administración combinada de rifampicina, isoniacida, pirazinamida y etambutol durante dos meses, seguida de cuatro meses de isoniacida y rifampicina (tratamiento acortado supervisado), que también incluye etambutol debido a que la resistencia a la isoniacida es mayor de 4 % (26).

La efectividad del tratamiento con la adición de corticoesteroides para modular la reacción inflamatoria en la pericarditis tuberculosa, es controversial y aún no se ha encontrado que los esteroides tengan efectos beneficiosos contundentes en la reabsorción del derrame pericárdico o en la progresión a la pericarditis constrictiva (10,27). En algunos estudios se reporta que la prednisona administrada en dosis de 60 mg/día durante cuatro semanas y 15 mg/día durante dos semanas, no ha demostrado que el beneficio sea mayor que el riesgo; además, al interactuar con la rifampicina se podría inducir el metabolismo hepático y considerar que la dosis del esteroide debería ser más alta, aunque no está totalmente claro si la rifampicina induce la degradación hepática del esteroide, o si es este el que induce la degradación hepática de la rifampicina (28,29).

Por el contrario, otros autores consideran que el tratamiento de apoyo con esteroides tiene efectos benéficos en la mortalidad y previene el desarrollo de pericarditis constrictiva, lo cual reduce la necesidad de practicar pericardiectomías (23,30).

En otras publicaciones también se ha reportado una reducción en la mortalidad con la administración de ciclos cortos de corticoides en pacientes positivos para HIV y con pericarditis tuberculosa (31). Sin embargo, los ensayos clínicos efectuados hasta la fecha incluyen un número pequeño de pacientes y tienen un poder estadístico escaso, por lo que su utilidad en la actualidad es controvertida.

Por último, la pericardiectomía quedaría reservada para los casos que evolucionan a pericarditis constrictiva o taponamiento cardíaco recurrente.

Como consideración adicional, vale la pena señalar que los trabajadores de la salud tienen un riesgo mayor de infección y desarrollo de tuberculosis; por esta razón, debe hacerse control periódico del estado de la infección en esta población, propender por un diagnóstico oportuno con pruebas de sensibilidad, garantizar el tratamiento oportuno, y capacitar y supervisar la aplicación de las medidas administrativas, ambientales y personales para el control de infecciones, con el objeto de disminuir el riesgo de transmisión hospitalaria de la tuberculosis (32).

En el caso de esta paciente, la institución donde laboraba no contaba con un programa de prevención de la infección tuberculosa hospitalaria, no se hacía seguimiento del estado de la infección en los trabajadores y tampoco se pudo determinar el posible contacto de la paciente con la fuente de la enfermedad.

Podríamos concluir subrayando que la pericarditis es una manifestación infrecuente de la tuberculosis, con una gran morbilidad y una mortalidad considerable, las cuales pueden disminuir con un diagnóstico y un tratamiento efectivo tempranos (8). Aunque se han sugerido varios criterios para el diagnóstico de la pericarditis tuberculosa, el diagnóstico definitivo implica varios desafíos técnicos. De hecho, solo en dos tercios de los casos de personas tratadas por pericarditis tuberculosa, el diagnóstico se basa en las pruebas de bacteriología e histología y en el análisis del líquido pericárdico; el resto de los pacientes reacciona únicamente al tratamiento combinado con los cuatro medicamentos mencionados, lo que, de cierto modo, podría respaldar el diagnóstico y la sospecha clínica de pericarditis tuberculosa.

Conflicto de intereses

Ninguno reportado por los autores.

Financiación

La financiación corrió a cargo de los investigadores.

Referencias

- World Health Organization.** Global tuberculosis report. Paris; WHO; 2012. p. 4-10. Fecha de consulta: 20 de junio de 2013. Disponible en: http://apps.who.int/iris/bitstream/10665/75938/1/9789241564502_eng.pdf.
- Instituto Nacional de Salud.** Vigilancia y análisis del riesgo en salud pública. Protocolo de vigilancia en salud pública: tuberculosis. Bogotá: Instituto Nacional de Salud; 2014. p. 5. Fecha de consulta: 13 de junio de 2013. Disponible en: <http://www.vigepi.com.co/sivigila/pdf/protocolos/820p%20tbc.pdf>.
- Caminero JA.** Tuberculosis guide for specialist physicians. Second edition. Paris: International Union Against Tuberculosis and Lung Disease; 2003. Fecha de consulta: 15 de junio de 2013. Disponible en: http://www.theunion.org/what-we-do/publications/technical/body/PUB_TuberculosisGuideForSpecialistPhysicians_Part1_ENG.pdf.
- Mar S, Ferrari S, Dur LP.** Pericarditis tuberculosa: informe de caso. *Rev Med Hondur.* 2010;78:25-8.
- Suwan PK, Potjalongsilp S.** Predictors of constrictive pericarditis after tuberculous pericarditis. *Br Heart J.* 1995; 73:187-9.
- Gibbs CR, Watson RD, Singh SP, Lip GY.** Management of pericardial effusion by drainage: A survey of 10 years' experience in a city centre general hospital serving a multiracial population. *Postgrad Med J.* 2000;76:809-13. <http://dx.doi.org/10.1136/pmj.76.902.809>
- Reynolds MM, Hecht SR, Berger M, Kolokathis A, Horowitz SF.** Large pericardial effusions in the acquired immunodeficiency syndrome. *Chest.* 1992;102:1746-7.
- Salinas-Bostrán A, de Górgolas M, Fernández-Guerrero ML, Fortés-Alen J.** Tuberculous pericarditis: An unusual presentation of a common disease. *Enferm Infecc Microbiol Clin.* 2009;27:301-2. <http://dx.doi.org/10.1016/j.eimc.2008.06.010>
- Woods GL.** Fatal pericarditis due to *Mycobacterium avium-intracellulare* in acquired immunodeficiency syndrome. *Chest.* 1989;95:1355-7. <http://dx.doi.org/10.1378/chest.95.6.1355>
- Mayosi BM, Burgess LJ, Doubell AF.** Tuberculous pericarditis. *Circulation.* 2005;112:3608-16. <http://dx.doi.org/10.1161/CIRCULATIONAHA.105.543066>
- Enrique CS, Mejía A, Manuel J.** Valor del líquido pericárdico con relación a la biopsia pericárdica en el diagnóstico de pericarditis efusiva tuberculosa. *Rev Med Hered.* 1999;11:122-9.
- Komsuoğlu B, Gödeli O, Kulan K, Komsuoğlu SS.** The diagnostic and prognostic value of adenosine deaminase in tuberculous pericarditis. *Eur Heart J.* 1995;16:1126-30.
- Burgess LJ, Reuter H, Carstens ME, Taljaard JJF, Doubell AF.** The use of adenosine deaminase and interferon-gamma as diagnostic tools for tuberculous pericarditis. *Chest.* 2002; 122:900-5. <http://dx.doi.org/10.1378/chest.122.3.900>
- Cegielski JP1, Devlin BH, Morris AJ, Kitinya JN, Pulipaka UP, Lema LE, et al.** Comparison of PCR, culture, and histopathology for diagnosis of tuberculous pericarditis. *J Clin Microbiol.* 1997;35:3254-7.
- Reuter H, Burgess L, van Vuuren W, Doubell A.** Diagnosing tuberculous pericarditis. *QJM.* 2006;99:827-39. <http://dx.doi.org/10.1093/qjmed/hcl123>
- Heller T, Lessells RJ, Wallrauch C, Brunetti E.** Tuberculosis pericarditis with cardiac tamponade: Management in the resource-limited setting. *Am J Trop Med Hyg.* 2010; 83:1311-4. <http://dx.doi.org/10.4269/ajtmh.2010.10-0271>
- Maltezoou HC, Spyridis P, Kafetzis DA.** Extra-pulmonary tuberculosis in children. *Arch Dis Child.* 2000;83:342-6. <http://dx.doi.org/10.1136/ad.83.4.342>
- Reuter H, Burgess LJ, Louw VJ, Doubell AF.** The management of tuberculous pericardial effusion: Experience in 233 consecutive patients. *Cardiovasc JS Afr.* 2007;18:20-5.
- Mayosi BM, Wiysonge CS, Ntsekhe M, Gumedze F, Volmink JA, Maartens G, et al.** Mortality in patients treated for tuberculous pericarditis in sub-Saharan Africa. *S Afr Med J.* 2008;98:36-40.
- Clavería C, Vergara L, Negrón S, López C, Zelada P, Carrasco JA.** Derrame pericárdico, enfrentamiento clínico. *Rev Chil Pediatr.* 2009;80:267-73. <http://dx.doi.org/10.4067/S0370-41062009000300009>
- Cherian G.** Diagnosis of tuberculous aetiology in pericardial effusions. *Postgrad Med J.* 2004;80:262-6. <http://dx.doi.org/10.1136/pgmj.2003.013664>
- Reuter H, Burgess LJ, Doubell AF.** Role of chest radiography in diagnosing patients with tuberculous pericarditis. *Cardiovasc JS Afr.* 2005;16:108-11.
- Chin H, Chang Y, Chao C.** Acute primary tuberculous pericarditis. *Acta Cardiol Sin.* 2007;23:56-61.
- Kunz JS, King J, Miller J.** Images in cardiovascular medicine. A case of effusive constrictive pericarditis. *Circulation.* 2005;112:133-4. <http://dx.doi.org/10.1161/CIRCULATIONAHA.104.517557>
- Cataño JC.** Pericardial tuberculosis. *Am J Trop Med Hyg.* 2013;89:1-2. <http://dx.doi.org/10.4269/ajtmh.12-0781>
- Ministerio de Salud.** Guía de atención de la tuberculosis pulmonar y extrapulmonar. Bogotá: Ministerio de Salud; 2009. Fecha de consulta: 6 de junio de 2013. Disponible en: <http://www.minsalud.gov.co/Documentos%20y%20Publicaciones/GUIAS%20DE%20ATENCIÓN%20-TOMO%20DOS.pdf>.
- Yang C-C, Lee M-H, Liu J-W, Leu H-S.** Diagnosis of tuberculous pericarditis and treatment without corticosteroids at a tertiary teaching hospital in Taiwan: A 14-year experience. *J Microbiol Immunol Infect.* 2005;38:47-52.
- Gladych E, Goland S, Attali M, Somin M, Malnick SD.** Cardiac tamponade as a manifestation of tuberculosis. *South Med J.* 2001;94:525-8.
- Lasso BM, Pérez GJ.** Pericarditis por *Mycobacterium tuberculosis* multirresistente en un paciente con infección por HIV: reporte de un caso clínico y revisión de la literatura. *Rev Chil Infectol.* 2009;26:156-61. <http://dx.doi.org/10.4067/S0716-10182009000200008>

30. **Trautner BW, Darouiche RO.** Tuberculous pericarditis: Optimal diagnosis and management. *Clin Infect Dis.* 2001; 33:954-61. <http://dx.doi.org/10.1086/322621>
31. **Hakim JG, Ternouth I, Mushangi E, Siziya S, Robertson V, Malin A.** Double blind randomized placebo controlled trial of adjunctive prednisolone in the treatment of effusive tuberculous pericarditis in HIV seropositive patients. *Heart.* 2000;84:183-8. <http://dx.doi.org/10.1136/heart.84.2.183>
32. **Ministerio de Salud.** Guía para el manejo programático de pacientes con tuberculosis farmacorresistente. Bogotá, D.C: Ministerio de Salud; 2010 p. 54. Fecha de consulta: 10 de junio de 2013. Disponible en: <http://www.ins.gov.co/lineas-de-accion/Subdireccion-Vigilancia/micobacterias/Lineamientos%20manejo%20de%20Tuberculosis%20Farmacorresistente.pdf>.