

Aclaración de los autores

Biomédica
2006;26:485-97

Leishmaniasis cutánea difusa en un paciente con sida

Carlos Pérez ¹, Yoanet Solías ¹, Gerzaín Rodríguez ²

¹ Departamentos de Medicina Interna y Servicio de Dermatología, Hospital Militar Central, Bogotá D.C., Colombia

² Departamento de Patología y Laboratorio de Biología Molecular de las Micobacterias, Facultad de Medicina, Universidad de La Sabana, Chía, Cundinamarca, Colombia

Figura 4, que no se incluyó en el artículo.

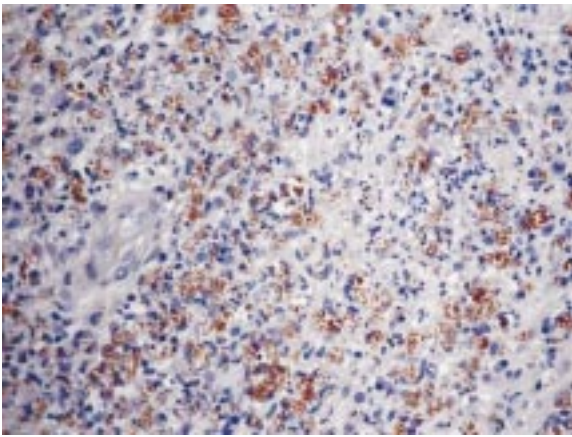


Figura 4. Biopsia de piel luego de múltiples tratamientos antimicóticos. Hay abundantes amastigotes fagocitados que se tiñen de color marrón con el anticuerpo antileishmania con la técnica inmunohistoquímica, 100 X.