

PRESENTACIÓN DE CASO

Gnatostomiasis cutánea, primer caso confirmado en Colombia

Leonardo F. Jurado^{1,2,3}, Diana M. Palacios^{1,2,5}, Rocío López^{1,5}, Margarita Baldión^{1,5}, Eugenio Matijasevic^{4,5}

¹ Departamento de Patología y Laboratorios, Hospital Universitario Fundación Santa Fe de Bogotá, Bogotá D.C., Colombia

² Departamento de Patología, Facultad de Medicina, Universidad Nacional de Colombia, Bogotá D.C., Colombia

³ Dirección de Investigación, Fundación Universitaria Navarra, Neiva, Colombia

⁴ Departamento de Medicina Interna, Hospital Universitario Fundación Santa Fe de Bogotá, Bogotá D.C., Colombia

⁵ Facultad de Medicina, Universidad de los Andes, Bogotá, D.C., Colombia

La gnatostomiasis es una zoonosis parasitaria causada por algunas especies del género de helmintos *Gnathostoma*. La presentación clínica es muy variada y su diagnóstico constituye un desafío; es endémica en países tropicales y subtropicales, y la transmisión se asocia con el consumo de carne de animales acuáticos, cruda o mal cocida. En las últimas décadas, el creciente turismo internacional y el consumo de alimentos exóticos, han provocado un notable aumento de casos de la enfermedad. En nuestro país no se ha reportado ningún caso confirmado de gnatostomiasis.

Se presenta el caso de un hombre colombiano de 63 años de edad, viajero frecuente al exterior, que consultó por presentar síntomas gastrointestinales. Durante la hospitalización desarrolló una lesión cutánea en el flanco abdominal derecho, de la cual se extrajo una larva cuya descripción morfológica permitió clasificarla como *Gnathostoma spinigerum*. Se trata de la primera confirmación de un caso importado de gnatostomiasis en Colombia.

En este artículo se discuten las generalidades, la etiología, la patogenia y el tratamiento de la enfermedad, con especial énfasis en las características particulares de este paciente.

Palabras clave: gnatostomiasis/diagnóstico, *Gnathostoma*, *Larva migrans*, parasitosis intestinales, zoonosis, Colombia.

doi: <http://dx.doi.org/10.7705/biomedica.v35i4.2547>

Cutaneous gnathostomiasis, first confirmed case in Colombia

Gnathostomiasis is a parasitic zoonosis caused by some species of helminthes belonging to the genus *Gnathostoma*. It has a wide clinical presentation and its diagnosis is a challenge. Tropical and subtropical countries are endemic, and its transmission is associated with eating raw or undercooked meat from fresh water animals. Increasing global tourism and consuming exotic foods have produced a noticeable rise in cases of the disease in the last decades. However, in our country, there has not been any confirmed case of gnathostomiasis previously reported.

We present the case of a 63-year-old Colombian man with an international travel history, who presented with gastrointestinal symptoms. During the hospital stay, he developed a cutaneous lesion on the upper right abdominal quadrant, where later, a larva was found. A morphological study allowed us to identify it as *Gnathostoma spinigerum*. As such, this is the first report of an imported case of gnathostomiasis confirmed in Colombia.

This article describes the principles, etiology, pathogenic cycle and treatment of this disease with special considerations to our patient's particular features.

Key words: Gnathostomiasis/diagnosis; *Gnathostoma*; *Larva migrans*; intestinal diseases, parasitic; zoonoses; Colombia.

doi: <http://dx.doi.org/10.7705/biomedica.v35i4.2547>

El número anual de turistas en el mundo viene creciendo de forma prácticamente ininterrumpida: de 25 millones en 1950 pasó a 278 millones en 1980, 528 millones en 1995 y 1.087 millones

en el 2013 (1). Dicho crecimiento ha generado, entre otras situaciones, el aumento del número de pacientes con enfermedades tropicales transmitidas por vectores y alimentos, las cuales

Contribución de los autores:

Eugenio Matijasevic: manejo clínico y paraclínico

Diana M. Palacios, Rocío López, Margarita Baldión: estudio patológico e identificación del espécimen

Leonardo F. Jurado: contribución en la identificación del parásito, revisión de la historia clínica y de la literatura científica pertinente

Todos los autores participaron en la escritura del manuscrito.

incluyen desde infecciones gastrointestinales cortas, de resolución espontánea y sin secuelas, hasta graves condiciones que pueden amenazar la vida del enfermo (2). Estas condiciones son poco frecuentes, por lo cual los médicos en los países no endémicos no las conocen bien y tienen dificultades para diagnosticarlas (3).

La gnatostomiasis, enfermedad parasitaria endémica en áreas tropicales y subtropicales, es causada por las larvas del helminto *Gnathostoma* en su tercer estadio de desarrollo. Se trata de una zoonosis transmitida por alimentos y es frecuente en lugares donde se acostumbra consumir pescado y mariscos crudos o mal cocidos, especialmente Tailandia y otros países del sudeste asiático, Japón y algunos países de Latinoamérica, particularmente México (3). Esta parasitosis era muy rara en lugares no endémicos, sin embargo, hacia finales del siglo pasado el número de casos reportados en tales países aumentó considerablemente (4).

La presentación cutánea clásica de la enfermedad incluye la aparición de lesiones longitudinales de eritema migratorio y eosinofilia, y debe indagarse sobre antecedentes de viaje o residencia en regiones endémicas. La presentación visceral de la enfermedad es más grave que la cutánea y, cuando se produce compromiso del sistema nervioso central, puede llegar a ser fatal (5).

El helminto que la produce se encontró por primera vez en la pared gástrica de un tigre que falleció en el zoológico de Londres en 1836 (6) y Levinson, *et al.*, la describieron en Tailandia en 1889 en infecciones en humanos (7). El siguiente caso reportado se publicó casi 100 años después y al poco tiempo se describió el ciclo de vida del parásito (8) (figura 1). Durante los últimos años la enfermedad emergió en Centroamérica y Suramérica, y México es el país con más casos reportados (9), aunque también han aparecido casos en Guatemala, Perú y Ecuador (10).

El espíritu aventurero de los turistas modernos los lleva a adentrarse más en la cultura y costumbres del lugar anfitrión, lo que implica probar platos exóticos que, en las áreas endémicas de

gnatostomiasis, pueden estar infectados con la larva de *Gnathostoma* spp. Ello explica en parte el aumento de casos y la expansión geográfica de esta parasitosis (3,4). En algunos estudios llevados a cabo en lugares muy endémicos, se ha demostrado que, más que el hecho de consumir alimentos potencialmente infectados, lo que condiciona y aumenta el riesgo de infección es hacerlo en lugares con controles de higiene y manejo de alimentos deficientes (11).

La tríada de eosinofilia, lesiones cutáneas migratorias y antecedentes de exposición (residencia o viaje a área endémica y consumo de alimentos potencialmente portadores de la larva), debe interpretarse siempre como sugestiva de gnatostomiasis (3). Los animales que pueden estar infectados incluyen las anguilas de pantano (*Synbranchus marmoratus*), el bagre (*Ictalurus* spp., *Ariopsis* spp.), el besugo (*Aplodinotus grunniens*), la tilapia (*Oreochromis* spp.), las lochas (*Noema cheilustoni*), las ranas (*Rana nigromaculata*), las aves que se alimentan de peces y anfibios, los gatos (*Felis* spp., *Panthera* spp.) y los perros (*Cannis* spp.). La eosinofilia es un signo muy frecuente en la fase de migración larvaria inicial, particularmente cuando el compromiso es cutáneo, pero no siempre está presente en las demás fases de la enfermedad, por lo que su ausencia no debe excluir el diagnóstico (12).

Caso clínico

Se trata de un hombre mestizo de 63 años de edad, natural de Medellín y residente en Bogotá, que había viajado a los Estados Unidos recientemente. Presentaba antecedentes de epilepsia con crisis de ausencia tratadas adecuadamente; no fumaba y su consumo de alcohol era ocasional.

Consultó debido a un cuadro clínico de 15 días de evolución con intenso dolor abdominal “difícil de describir” (más agudo en las regiones mesogástrica y epigástrica), interrupciones del sueño, hiporexia y disminución en la frecuencia y cantidad de deposiciones durante los siete días previos. El paciente asociaba el inicio de los síntomas con la ingestión de agua de grifo en su casa. La semana anterior había consultado a urgencias en cuatro ocasiones por igual motivo.

En el momento del ingreso, el paciente estaba en buen estado general, hidratado, con presión arterial de 123/74 mm Hg, frecuencia cardiaca de 75 latidos por minuto, frecuencia respiratoria de 16 por minuto, temperatura de 37 °C, faringe normal,

Correspondencia:

Leonardo F. Jurado, Dirección de Investigación, Fundación Universitaria Navarra, Calle 10 N° 6-41, Piso 1, Neiva, Huila, Colombia

Teléfono: (578) 874 0089, extensión 102
investigacion@uninavarra.edu.co

Recibido: 21/09/14; aceptado: 25/05/15

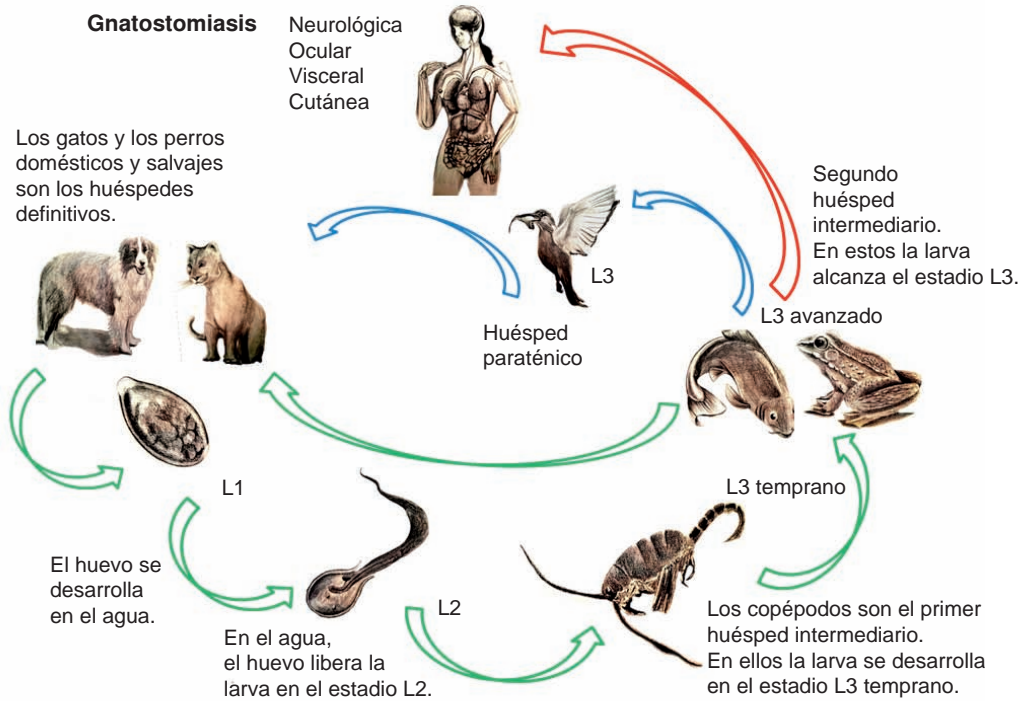


Figura 1. Ciclo de vida de *Gnathostoma* spp.
Ilustración y diagramación original: Oscar Chávez, Bogotá, Colombia

cuello sin alteraciones, estado cardiopulmonar normal en la auscultación, ruidos peristálticos reducidos, dolor a la palpación en todo el marco cólico, ausencia de signos de irritación peritoneal, en tanto que los demás aspectos estaban dentro de los límites normales.

Se hospitalizó al paciente y se le practicaron evaluaciones paraclínicas con los siguientes resultados: leucocitos: 8.120 por mm³, neutrófilos: 59,4 %, linfocitos: 16,0 %, eosinófilos: 18,6 %, hemoglobina: 17,4 g/dl, hematocrito: 48,4 % y plaquetas: 275.000 por µl; el uroanálisis fue normal y los resultados de los demás exámenes paraclínicos pertinentes estuvieron dentro de los límites normales para la edad. En la radiografía simple, la ecografía, la resonancia magnética abdominal y la colangiopancreatografía retrógrada endoscópica no se observaron alteraciones. La endoscopia de vías digestivas altas reveló una hernia hiatal con anillo de Schatzki, y mucosa antral congestiva y edematosa con algunas erosiones. La biopsia evidenció gastritis crónica activa, en tanto que la endoscopia de vías digestivas bajas no reveló anomalías.

Durante la hospitalización, el paciente presentó varias crisis de pánico, agitación y ansiedad además de exacerbación del dolor abdominal, por

lo que requirió manejo médico y farmacológico psiquiátrico. Al sexto día de hospitalización, apareció en el flanco abdominal derecho un área dolorosa y eritematosa de 2 x 2 cm, que evolucionó en un patrón migratorio serpentino y avanzó atravesando la línea media y regresando para describir un trazado similar a una "X" alargada (figura 2). Se tomó una biopsia de piel en el sitio donde se inició la lesión, cuyo estudio histopatológico mostró atrofia dermoepidérmica y gran cantidad de eosinófilos perivasculares e intersticiales (figura 3). Una semana después de la aparición de la lesión, se le practicó un cuidadoso examen manual y, al parpar la lesión, se encontró un área levantada en el flanco derecho de la cual se extrajo una larva de aproximadamente 8 mm de largo usando aceite mineral y un bajalenguas.

El examen de la larva bajo el microscopio de luz mostró un gusano constituido por un bulbo cefálico y un cuerpo; alrededor del bulbo se identificaron las cuatro hileras de ganchos característicos, así como un largo esófago circundado por los sacos cervicales que se unía con el intestino, el cual apareció tapizado por epitelio cilíndrico simple y de múltiples núcleos con la tinción de hematoxilina y eosina. Esta característica permitió identificar al espécimen como perteneciente al género

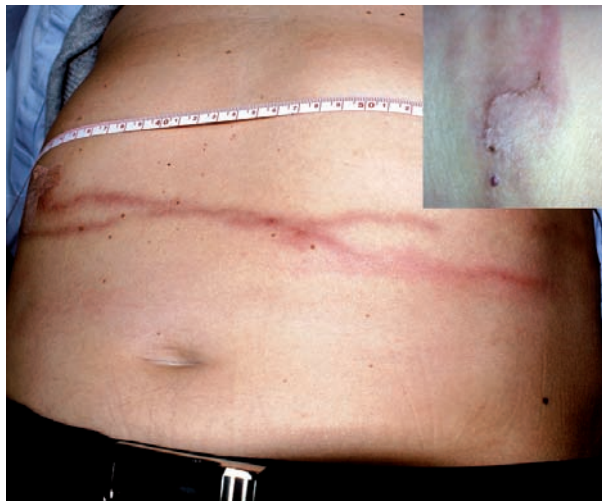


Figura 2. Lesión cutánea alargada, edematosa, de aspecto eritematoso-hemorrágico que se extiende desde el flanco abdominal derecho hasta el izquierdo. El recuadro muestra el sitio donde se inició la lesión.

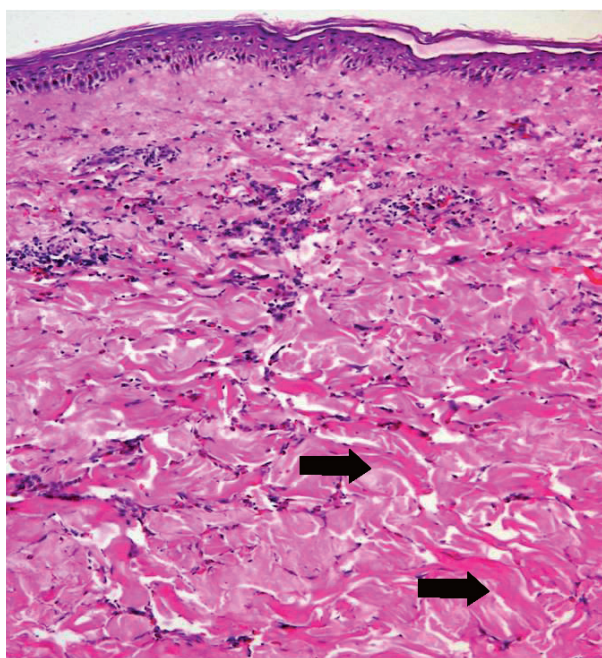


Figura 3. Biopsia de piel del flanco derecho que reveló atrofia dermoepidérmica y gran cantidad de eosinófilos perivasculares e intersticiales, cuya degranulación induce la formación de imágenes en llama (flechas). Hematoxilina y eosina, 20X

Gnathostoma y como la especie más probable a *G. spinigerum* (figuras 4-6), con lo que se confirmó el diagnóstico de gnatostomiasis cutánea. El paciente recibió tratamiento con 200 mg diarios de albendazol durante 18 días y evolucionó satisfactoriamente.

Discusión

El género *Gnathostoma* hace parte del orden Spirurida, que es uno de los grupos más grandes de nematodos; estos organismos se caracterizan biológicamente por requerir más de un huésped intermediario para completar su ciclo de vida (3). Se han descrito cerca de 20 especies parásitas en mamíferos, de las cuales siete se han encontrado en las Américas (13). Entre las especies parásitas en humanos están *G. hispidum*, *G. doloresi* y *G. nipponicum*; la que más frecuentemente se ha aislado en Asia es *G. spinigerum*, en tanto que *G. binucleatum* comúnmente se encuentra en Latinoamérica, particularmente en México (3,5).

El ser humano es el huésped accidental del parásito, que no alcanza su madurez sexual cuando lo infecta (8). Los huéspedes definitivos son los perros, los félidos y otros mamíferos que se alimentan de peces, animales en los que el gusano adulto vive encapsulado en la pared gástrica; allí libera sus huevos en la luz de la cavidad, los que posteriormente son eliminados en las heces. Cuando llegan al agua dulce inician su ciclo de desarrollo y al cabo de unos siete días emergen las larvas en el segundo estadio de desarrollo (L2), las cuales son ingeridas por el primer huésped intermediario, usualmente una pulga de agua o copépodo del género *Cyclops*. En su interior, las larvas alcanzan el tercer estadio temprano de desarrollo. Los organismos infectados del género *Cyclops* spp. son ingeridos por el segundo huésped intermediario (peces, ranas, anguilas, pájaros, reptiles) y la larva en el tercer estadio temprano es liberada en el intestino donde alcanza la tercera fase avanzada de desarrollo, capaz de migrar a través de los tejidos y enquistarse en los músculos del huésped como un parásito potencialmente infeccioso. Ingerida por los huéspedes definitivos (perros y félidos), la larva es liberada nuevamente en la luz del tubo digestivo, desde donde migra hacia el hígado y la cavidad abdominal. Después de unas cuatro semanas, retorna al estómago, invade su pared e induce la formación de una lesión similar a un tumor que tiene una apertura hacia la luz gástrica por donde los huevos son liberados. En este punto, los parásitos se desarrollan como adultos y completan su ciclo de vida (3,8,12) (figura 1).

Los seres humanos usualmente se infectan con la larva de *Gnathostoma* spp. en su tercer estadio de desarrollo cuando consumen pescado de agua dulce crudo o mal cocido, u otros huéspedes

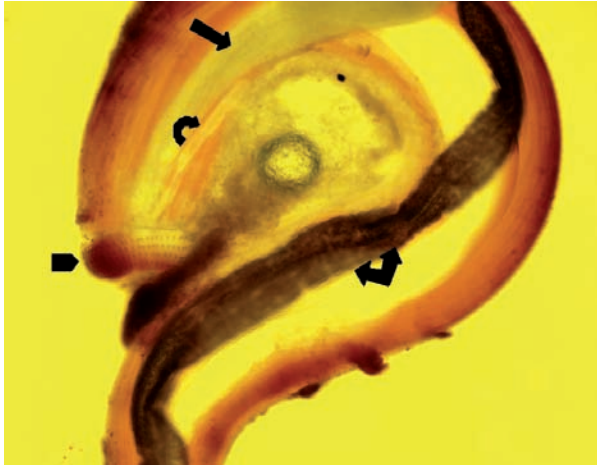


Figura 4. Larva 'bisegmentada': el segmento menor (cefálico, punta de flecha) corresponde a un bulbo rodeado anularmente por cuatro hileras de ganchos; el segmento mayor es cilíndrico y termina en cono y en su interior se ve un largo conducto que ocupa aproximadamente un tercio de la longitud de la larva y corresponde al esófago (flecha), que aparece con los sacos cervicales (flecha curva) y se prolonga hasta el intestino (flecha angulada); este último es un poco más estrecho y desemboca en el ano, localizado subterminal y ventralmente. Lugol, 4X

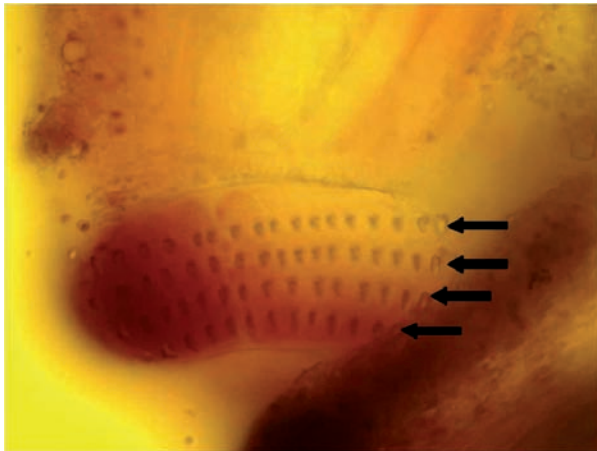


Figura 5. Detalle del segmento cefálico de la larva; se observan claramente cuatro hileras de ganchos (flechas). Lugol, 20X

intermediarios como serpientes, ranas y aves (11). Los síntomas aparecen una vez la larva inicia su migración tisular o pueden aparecer poco después de haber ingerido el parásito; no obstante, se han reportado casos en los que la sintomatología es escasa o está ausente y se hace florida después de décadas de haberse producido la infección y, entonces, favorece el diagnóstico (3,14).

En el presente caso, el antecedente que se asoció con la infección fue un viaje al sur del estado de la

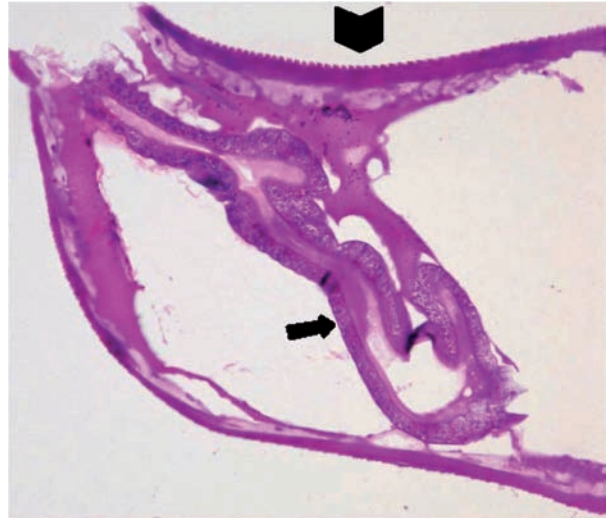


Figura 6. Corte transversal de la larva; se observan las espinas cuticulares que cubren la mitad cefálica de la larva (punta de flecha), así como la cavidad intestinal con epitelio multinucleado cilíndrico simple (flecha). Hematoxilina y eosina, 20X

Florida en los Estados Unidos, donde el paciente consumió alimentos preparados con pescado y mariscos; aunque es claro que el área geográfica descrita no es endémica para esta condición, se sabe que más del 90 % del pescado y los mariscos que se expenden allí son importados desde países como China, Filipinas, Tailandia, Vietnam, Ecuador, Perú y México, naciones reconocidas por ser endémicas para la gnatostomiasis (15,16).

La identificación taxonómica se basa en ciertas características morfológicas de la larva (17), entre las que se incluyen la forma del cuerpo, el número de hileras de ganchos en el extremo cefálico y de ganchos en cada hilera, la extensión del cuerpo cubierto por espinas y el número de núcleos de las células intestinales, rasgos que varían entre las especies. Las hileras de ganchos le permiten a la larva abrirse camino entre los tejidos del huésped y producen el daño mecánico tisular y los síntomas. La identificación de la especie es útil desde el punto de vista epidemiológico, pues el tratamiento es el mismo para todas las especies (3,5).

Las características clínicas pueden dividirse en los síntomas inmediatos posteriores a la infección y los síntomas cutáneos o viscerales, según sea el caso. Entre 24 y 48 horas después de la ingestión del parásito, el individuo puede presentar malestar general, fiebre, anorexia, náuseas, vómito, diarrea y dolor abdominal, el cual puede ser difuso, epigástrico o localizado en el cuadrante superior derecho.

En el presente caso, el paciente presentó inicialmente un intenso dolor abdominal en la región epigástrica que lo obligó a consultar en varias oportunidades, así como estreñimiento, síntoma que no es frecuente en esta condición (18). Estos síntomas se explican por la migración inicial de la larva en esta primera fase, que puede tomar dos o tres semanas, durante las cuales el gusano atraviesa la pared gástrica, alcanza la cavidad peritoneal y, finalmente, el hígado (5,8). En este punto aparece la eosinofilia, la cual, según los reportes, puede alcanzar porcentajes mayores al 50 % del conteo de leucocitos; sin embargo, en el caso aquí descrito el mayor conteo registrado fue de 18 %. Posteriormente, el gusano puede migrar por el tejido celular subcutáneo y causar las lesiones migratorias típicas de la forma cutánea de la enfermedad. A partir de este punto puede migrar hacia el bazo u otros órganos, como los pulmones, los ojos o los oídos, adoptando la forma visceral de la enfermedad, o, aunque muy infrecuentemente, hacia el sistema nervioso central con resultados usualmente fatales (10,19).

En este paciente, la enfermedad se presentó en su forma cutánea, lo que facilitó el aislamiento y la descripción del parásito. Cuando la larva continúa su migración y se alberga en el tejido celular subcutáneo o en los músculos, la eosinofilia y las demás manifestaciones sistémicas usualmente se resuelven (3).

La gnatostomiasis cutánea es la presentación más frecuente de la infección por *Gnathostoma* spp.; esta condición se conoce en América Latina como paniculitis nodular migratoria eosinofílica (3). Generalmente, se presenta con lesiones eritematosas alargadas e intermitentes en el torso y las extremidades superiores. En este caso, las lesiones aparecieron y se restringieron a la región abdominal, lo que concuerda con la descripción del parásito que sale de la cavidad gástrica y se dirige hacia el hígado, desde donde comienza su segunda fase migratoria (18). Comúnmente, las lesiones son edematosas, sin fovea, de aspecto hemorrágico, de longitud muy variable y pueden ser pruriginosas o dolorosas. Una vez aparecen, persisten durante una o dos semanas y suelen deberse a una sola larva, aunque ocasionalmente pueden encontrarse dos o más (18,20). En este caso, el diagnóstico se hizo en cuanto la larva se extrajo, pero se ofreció el tratamiento indicado ante la posibilidad de que hubiera otras larvas infecciosas. Las lesiones se deben al efecto mecánico de la migración y a la respuesta inmunológica del huésped frente al

parásito y sus secreciones. A medida que la larva migra, se observan los típicos trazos eritematoso-hemorrágicos como resultado de la penetración del parásito en el tejido celular subcutáneo, los cuales se consideran signos patognomónicos de gnatostomiasis y permiten diferenciarla de otras etiologías de larva migrans (10,18).

La larva de *Gnathostoma* spp. es muy invasiva y móvil, por lo que es capaz de producir un amplio rango de síntomas según el órgano que afecte, que puede ser virtualmente cualquiera del cuerpo. Las manifestaciones clínicas de su efecto, por ejemplo, en los pulmones, incluyen tos seca o productiva, dolor pleurítico, hemoptisis e, incluso, consolidación lobar, derrame pleural y neumotórax o hidroneumotórax (21). En estos casos, la mayoría de los pacientes presenta una importante eosinofilia (30 a 72 %) y, cuando se presenta derrame pleural, este es especialmente rico en eosinófilos. Cuando así sucede y la historia clínica concuerda, debe pensarse en la gnatostomiasis (15).

Es interesante anotar que, a diferencia del caso aquí descrito, las manifestaciones gastrointestinales en humanos son poco comunes, aunque puede presentarse dolor abdominal repentino e intenso asociado a la migración del parásito por el parénquima hepático y el esplénico, y por la pared gástrica o la intestinal (9). Cuando se ha tomado la biopsia, la histología muestra granulomas eosinofílicos; si no es así, el aspecto macroscópico puede asemejarse al de una lesión neoplásica, lo que en casos desafortunados conduce a la cirugía radical (12).

El compromiso del sistema genitourinario es bastante raro, aunque se han reportado casos de eliminación de la larva por la vía urinaria. En las infecciones por *Gnathostoma* spp., también se han reportado otras manifestaciones, como sangrado vaginal, cervicitis, balanitis, masa suprarrenal y hematospermia (3,20).

El efecto de la infección por *Gnathostoma* spp. en los ojos es impactante, debido a que en la mayoría de los casos la larva se aloja en el humor vítreo o en la cámara anterior. La forma ocular de la infección se reporta con mucha mayor frecuencia que las que afectan otros órganos (22). La uveítis, usualmente anterior, la iritis, la hemorragia intraocular, el glaucoma, las lesiones retinianas e incluso su desprendimiento, también son manifestaciones del compromiso ocular. En esta forma de la infección, la eosinofilia suele ser menos importante o, incluso,

estar ausente, aunque desde el punto de vista inmunológico el ojo es un sitio privilegiado para la infección (3,22).

A pesar de que la gnatostomiasis fue descrita en el siglo XIX, el primer reporte de compromiso del sistema nervioso central data de la segunda mitad del siglo XX (1967), cuando en un estudio post mórtem se encontró la larva en la médula espinal de un paciente con encefalitis eosinofílica (23). Al año siguiente, en dos casos fatales de meningoencefalitis, la larva se encontró en la superficie de la corteza cerebral, adherida al plexo coroideo del ventrículo lateral (24). Comparada con las otras formas de la infección, la del sistema nervioso central es la más mortal. En la era previa a la introducción del tratamiento con ivermectina y albendazol, se reportaban tasas de mortalidad entre 65 y 92 %, así como un alto porcentaje de secuelas neurológicas entre los sobrevivientes (12).

Después de varios intentos infructuosos para desarrollar una prueba serológica de diagnóstico de la gnatostomiasis, en 1991, Tapchaisri, *et al.*, describieron un antígeno de 24 kDa específico del tercer estadio de la larva, muy útil para detectar la infección por *Gnathostoma* spp. (25) y sin reacción cruzada con otras parasitosis (26). Posteriormente, se desarrolló una prueba ELISA para la detección de anticuerpos IgG en el tercer estadio de la larva, cuya sensibilidad, según los reportes, no es muy alta (59 a 87 %), en tanto que la especificidad fluctúa entre 79 y 96 %. Tiempo después, Nuchprayon, *et al.*, demostraron que el uso de las subclases de IgG en lugar de la IgG total, mejoraba la sensibilidad y la especificidad de la prueba (27).

Durante muchos años no hubo ningún tratamiento efectivo para la gnatostomiasis y la extracción quirúrgica del gusano era la única opción disponible. Varios fármacos (tiabendazol, prazicuantel, metronidazol, dietilcarbamazina y quinina) se ensayaron sin éxito en modelos animales y humanos. En un estudio de 1992 con albendazol, Kraivichian, *et al.*, demostraron su eficacia para tratar la enfermedad en humanos, con porcentajes de curación superiores al 90 % en dosis de 400 mg dos veces al día durante 21 días (28). El albendazol es un antihelmíntico de amplio espectro con eficacia comprobada para tratar parásitos intestinales y extraintestinales. El mecanismo de este medicamento, empleado en el tratamiento en el presente caso, involucra la inhibición de la polimerización de la tubulina, lo que resulta en el deterioro de los microtúbulos citoplásmicos y

compromete la entrada de la glucosa en la célula, lo que lleva al parásito a la inanición y la muerte (3,12).

En 1988, en Colombia, Zuluaga, *et al.* (29) reportaron el caso de un agricultor natural del departamento de Antioquia, sin historia de viajes al extranjero ni clara exposición al parásito, que presentó lesiones nodulares migratorias en el tórax y el abdomen. Se le había diagnosticado estrongiloidiasis intestinal, tratada exitosamente con tiabendazol, cuya administración se asoció con la desaparición de las lesiones cutáneas. Los estudios consultados han demostrado que este medicamento no es útil para tratar adecuadamente la gnatostomiasis; en este caso, además, aunque el parásito no fue aislado, los autores propusieron la gnatostomiasis como diagnóstico definitivo. Dado que la presentación cutánea nodular no es común, el cuadro clínico de este paciente pudo deberse a otro parásito causante de larva migrans cutánea.

Recientemente, unos autores argentinos reportaron un caso probable de gnatostomiasis cutánea en un paciente que volvía de un viaje a Colombia, donde había consumido ceviche de mariscos marinados en jugo de limón. Con base en la presencia de lesiones cutáneas, de eosinofilia y el antecedente de consumo de alimentos potencialmente infectados, los autores hicieron el diagnóstico de gnatostomiasis cutánea, la cual trataron exitosamente con ivermectina. Sin embargo, dado que el parásito no fue aislado y no se hizo ninguna prueba serológica específica, el caso no pudo confirmarse (30).

Como ya se mencionó, en el país no se han descrito casos endémicos de esta condición; los dos reportes que se discuten corresponden a casos probables y el caso que aquí se presenta fue importado, porque, aunque el paciente asoció el inicio de sus síntomas con el consumo de agua no embotellada en Bogotá, también es un hecho que había consumido pescado y mariscos potencialmente infectados en un área que, a pesar de no ser endémica, tiene un porcentaje elevado de importaciones de pescado desde países muy endémicos (14,15).

Consideraciones finales

La eliminación del organismo causante de la gnatostomiasis es muy poco probable, debido a su heterogénea distribución mundial, el gran número de huéspedes intermediarios y la popularización del exótico arte culinario oriental. Cualquier

estrategia de control debe cimentarse en la adopción de buenas prácticas de manejo y preparación de alimentos en las comunidades. La cocción adecuada de las carnes potencialmente infectadas, es la mejor medida para evitar la transmisión de la enfermedad, así como la refrigeración de la carne a -20 °C durante 72 horas.

Por último, las políticas de salud pública dirigidas a la población local y a los turistas, deben incluir la educación sobre las posibles consecuencias del consumo de frutos de agua dulce crudos o mal cocidos, lo que con seguridad reduciría la incidencia de la enfermedad.

Conflicto de intereses

Ninguno de los autores tiene conflictos de intereses que declarar.

Financiación

Hospital Universitario de la Fundación Santa Fe de Bogotá.

Referencias

1. **World Tourism Organization.** Tourism highlights, 2014 edition. Fecha de consulta: 28 de agosto de 2014. Disponible en: http://www2.unwto.org/sites/all/files/pdf/unwto_highlights14_en.pdf.
2. **Bomsztyk M, Arnold RW.** Infections in travelers. *Med Clin North Am.* 2013;97:697-720. <http://dx.doi.org/10.1016/j.mcna.2013.03.004>
3. **Herman JS, Chiodini PL.** Gnathostomiasis, another emerging imported disease. *Clin Microbiol Rev.* 2009;22:484-92. <http://dx.doi.org/10.1128/CMR.00003-09>
4. **Steffen R, de Barnardis C, Banos A.** Travel epidemiology - a global perspective. *Int J Antimicrob Agents.* 2003;21:89-95. [http://dx.doi.org/10.1016/S0924-8579\(02\)00293-5](http://dx.doi.org/10.1016/S0924-8579(02)00293-5)
5. **Ligon BL.** Gnathostomiasis: A review of a previously localized zoonosis now crossing numerous geographical boundaries. *Semin Pediatr Infect Dis.* 2005;16:137-43. <http://dx.doi.org/10.1053/j.spid.2005.01.002>
6. **Owen R.** *Gnathostoma spinigerum* n.sp. *Proc Zool Soc (London).* 1836;4:123-6.
7. **Boongird P, Phuapradit P, Siridej N, Chirachariyavej T, Chuahirun S, Vejajiva A.** Neurological manifestations of gnathostomiasis. *J Neurol Sci.* 1977;31:279-91. [http://dx.doi.org/10.1016/0022-510X\(77\)90113-7](http://dx.doi.org/10.1016/0022-510X(77)90113-7)
8. **Prommas C, Daensgsvang S.** Further report of a study of the life cycle of *Gnathostoma spinigerum*. *J Parasitol.* 1936;22:180-6.
9. **Rojas NS, Pedraza B, Torres H, Meza M, Escobar A.** Gnathostomiasis, an emerging food borne zoonotic disease in Acapulco, México. *Emerg Infect Dis.* 1999;5:264-6. <http://dx.doi.org/10.3201/eid0502.990211>
10. **Bravo F, Sánchez MR.** New and re-emerging cutaneous infectious diseases in Latin America and other geographic areas. *Dermatol Clin.* 2003;21:655-68. [http://dx.doi.org/10.1016/S0733-8635\(03\)00090-1](http://dx.doi.org/10.1016/S0733-8635(03)00090-1)
11. **Nawa Y, Hatz C, Blum J.** Sushi delights and parasites: The risk of fish borne and food borne parasitic zoonoses in Asia. *Clin Infect Dis.* 2005;41:1297-303. <http://dx.doi.org/10.1086/496920>
12. **Nawa Y.** Historical review and current status of gnathostomiasis in Asia. *Southeast Asian J Trop Med Public Health.* 1991;22(Suppl.2):217-9.
13. **Bertoni F, Lamothe M, García L, Osorio D, León V.** Systematics of the genus *Gnathostoma* (Nematoda: Gnathostomatidae) in the Americas. *Rev Mex Biodiv.* 2011;82:453-64. <http://dx.doi.org/10.7550/rmb.25686>
14. **Godoy E, Belhassen M, Santos MA, Cordero M.** Lesiones cutáneas migratorias en paciente tailandesa. *Enferm Infecc Microbiol Clin.* 2012;30:479-80. <http://doi.doi.org/10.1016/j.eimc.2012.03.012>
15. **Cave D.** In Florida, the seafood becomes less local. *The New York Times*, March 30, 2010. Fecha de consulta: 28 de agosto de 2014. Disponible en: http://www.nytimes.com/2010/03/31/us/31fish.html?pagewanted=all&_r=0
16. **U.S. Seafood Facts.** The surprising sources of your favorite seafoods, 2011. Fecha de consulta: 28 de agosto de 2014. Disponible en: http://www.fishwatch.gov/features/top10seafoods_and_sources_10_10_12.html.
17. **Díaz S, Willms K, Zazueta M, de la Cruz M, Nawa Y.** Morphology of *Gnathostoma* spp. isolated from natural hosts in Sinaloa, México. *Parasitol Res.* 2002;88:639-45. <http://dx.doi.org/10.1007/s00436-002-0636-1>
18. **Blackwell V, Vega F.** Cutaneous larva migrans: Clinical features and management of 44 cases presenting in the returning traveler. *Br J Dermatol.* 2001;145:434-7. <http://dx.doi.org/10.1111/j.1365-2133.2001.04406.x>
19. **Lo Re V 3rd, Gluckman SJ.** Eosinophilic meningitis. *Am J Med* 2003;114:217-23. [http://dx.doi.org/10.1016/S0002-9343\(02\)01495-X](http://dx.doi.org/10.1016/S0002-9343(02)01495-X)
20. **Rusnak JM, Lucey DR.** Clinical gnathostomiasis: Case report and review of the English-language literature. *Clin Infect Dis.* 1993;16:33-50. <http://dx.doi.org/10.1093/clinids/16.1.33>
21. **Parola P, Bordmann G, Brouqui P, Delmont J.** Eosinophilic pleural effusion in gnathostomiasis. *Emerg Infect Dis.* 2004;10:1690-1. <http://dx.doi.org/10.3201/eid1009.030671>
22. **Biswas J, Gopal L, Sharma T, Badrinath S.** Intraocular *Gnathostoma spinigerum*. Clinicopathologic study of two cases with review of literature. *Retina.* 1994;14:438-44.
23. **Chitanondh H, Rosen L.** Fatal eosinophilic encephalomyelitis caused by the nematode *Gnathostoma spinigerum*. *Am J Trop Med Hyg.* 1967;16:638-45.
24. **Punyagupta S, Bunnag T, Juttijudata P.** Eosinophilic meningitis in Thailand. Clinical and epidemiological characteristics of 162 patients with myeloencephalitis probably caused by *Gnathostoma spinigerum*. *J Neurol Sci.* 1990;96:241-56. [http://dx.doi.org/10.1016/0022-510X\(90\)90136-B](http://dx.doi.org/10.1016/0022-510X(90)90136-B)
25. **Tapchaisri P, Nopparatana C, Chaicumpa W, Setasuban P.** Specific antigen of *Gnathostoma spinigerum* for immunodiagnosis of human gnathostomiasis. *Int J Parasitol.* 1991;21:315-9. [http://dx.doi.org/10.1016/0020-7519\(91\)90033-4](http://dx.doi.org/10.1016/0020-7519(91)90033-4)

26. **Laummaunwai P, Sawanyawisuth P, Intapan M, Chotmongkol V, Wongkham C, Maleewong W.** Evaluation of human IgG class and subclass antibodies to a 24 kDa antigenic component of *Gnathostoma spinigerum* for the serodiagnosis of gnathostomiasis. *Parasitol Res.* 2007;101:703-8. <http://dx.doi.org/10.1007/s00436-007-0538-3>
27. **Nuchprayoon S, Sanprasert V, Suntravat M, Kraivichian K, Saksirisampant W.** Study of specific IgG subclass antibodies for diagnosis of *Gnathostoma spinigerum*. *Parasitol Res.* 2003;91:137-43. <http://dx.doi.org/10.1007/s00436-003-0947-x>
28. **Kraivichian P, Kulkumthorn M, Yingyourd P, Akarabovorn P, Paireepai C.** Albendazole for the treatment of human gnathostomiasis. *Trans R Soc Trop Med Hyg.* 1992;86:418-21. [http://dx.doi.org/10.1016/0035-9203\(92\)90247-A](http://dx.doi.org/10.1016/0035-9203(92)90247-A)
29. **Zuluaga AI, Restrepo M, Mesa A.** Paniculitis migratoria con eosinofilia: ¿primer caso de gnatostomiasis en Colombia? *Acta Med Colomb.* 1988;13:148-50.
30. **Orduña TA, Lloveras SC, Echazarreta SE, Garro SL, González GD, Falcone CC.** Dermatitis de origen alimentario al regreso de un viaje: gnatostomiasis. *Medicina (B Aires).* 2013;73:558-61.