



## PRESENTACIÓN DE CASO

# Histoplasmosis diseminada como manifestación inicial del linfoma linfocítico de células pequeñas

Nhora Silva<sup>1</sup>, Natalia Calvache<sup>2</sup>, Elizabeth Arrieta<sup>3</sup>, Juan Carlos Bravo<sup>1</sup>, Camilo Salazar<sup>3</sup>, Joaquín Rosales<sup>4</sup>, Francisco Jaramillo<sup>4</sup>, Juan Guillermo Restrepo<sup>4</sup>

<sup>1</sup> Departamento de Hemato-Patología, Fundación Valle del Lili, Cali, Colombia

<sup>2</sup> Centro de Investigaciones Clínicas, Fundación Valle del Lili, Cali, Colombia

<sup>3</sup> Facultad de Ciencias de la Salud, Universidad Icesi, Cali, Colombia

<sup>4</sup> Departamento de Hemato-Oncología, Fundación Valle del Lili, Cali, Colombia

El linfoma linfocítico de células pequeñas es una neoplasia de células B maduras con un amplio espectro de presentaciones clínicas. Las infecciones por gérmenes oportunistas no asociadas con el tratamiento, incluso en estadios avanzados de la enfermedad, tienen baja incidencia.

Se han reportado muy pocos casos de pacientes con linfoma linfocítico de células pequeñas asociado a histoplasmosis diseminada que no habían recibido quimioterapia en el momento del diagnóstico.

Se presenta el caso de una paciente de 82 años que fue hospitalizada por presentar tos seca intermitente, astenia y adinamia de un mes de evolución. Se le practicaron múltiples estudios para detectar infecciones o compromiso inmunológico o reumático, y se diagnosticó un síndrome adenopático extenso con compromiso cervical, torácico y retroperitoneal.

En la citometría de flujo y en la biopsia de ganglio linfático cervical, se reportaron los fenotipos CD19+, CD20dim, CD5+, CD45+, CD23+, CD43neg y CD10neg, con restricción de la cadena ligera kappa, lo cual confirmó un linfoma linfocítico de células pequeñas.

En la histopatología del ganglio, se observaron granulomas epitelioides sin necrosis, pero las coloraciones especiales no mostraron la presencia de microorganismos, en tanto que el cultivo del ganglio fue positivo para *Histoplasma capsulatum*. Se inició el tratamiento antifúngico con anfotericina B e itraconazol, y la paciente tuvo una adecuada evolución. Dado que no se cumplían los criterios para el tratamiento oncológico, se continuó con su observación mediante controles periódicos.

Las infecciones oportunistas pueden ser la manifestación clínica inicial en pacientes con síndromes linfoproliferativos de bajo grado. Este caso demuestra que pueden desarrollarse, incluso, en ausencia de quimioterapia.

**Palabras clave:** *Histoplasma*; histoplasmosis; leucemia linfocítica crónica de células B; linfoma no Hodgkin, granuloma; informes de casos.

doi: <https://doi.org/10.7705/biomedica.v38i3.3739>

### Disseminated histoplasmosis as a first clinical manifestation in a patient with small lymphocytic lymphoma: A case report

The small lymphocytic lymphoma is a mature B cell neoplasm with a broad spectrum of clinical presentations. Opportunistic infections that are not related to the treatment, even in advanced stages, have a low incidence rate. There are few case reports in the medical literature of patients who have not received immunosuppressive therapy and present with small lymphocytic lymphoma associated with disseminated histoplasmosis at diagnosis.

A female 82-year-old patient was admitted due to an intermittent dry cough, asthenia, and adynamia that had persisted for one month. Multiple studies to detect infections and immuno-rheumatic conditions were performed and an extensive cervical, thoracic and peritoneal adenopathic syndrome was diagnosed.

A flow cytometry and a cervical lymph node biopsy were performed reporting CD19+, CD20dim, CD5+, CD45+, CD23+, CD43neg, and CD10neg phenotypes with restriction in the light kappa chain compatible with a small lymphocytic lymphoma.

#### Contribución de los autores:

Natalia Calvache, Elizabeth Arrieta y Camilo Salazar: búsqueda de la literatura y redacción del manuscrito

Nhora Silva y Juan Carlos Bravo: descripción de imágenes y diagnóstico patológico

Joaquín Rosales, Francisco Jaramillo y Juan Guillermo Restrepo: diagnóstico clínico, manejo y seguimiento del caso

Todos los autores participaron en la revisión del manuscrito.

Epithelioid granulomas without necrosis were observed in the lymph node histopathology and special colorations showed no microorganisms. The culture from the lymph node was positive for *Histoplasma capsulatum*. We initiated treatment with amphotericin B and itraconazole with an adequate response. In the absence of compliance with oncology treatment criteria, the patient was managed on a “watch and wait” basis.

Opportunistic infections could be the initial clinical manifestation in patients with low-grade lymphoproliferative syndromes. This case report shows that they can develop even in the absence of chemotherapy.

**Key words:** *Histoplasma*; histoplasmosis; leukemia, lymphocytic, chronic, B-cell; lymphoma, non-Hodgkin; granuloma; case reports.

doi: <https://doi.org/10.7705/biomedica.v38i3.3739>

El linfoma linfocítico de células pequeñas o leucemia linfocítica crónica (*Small Lymphocytic Lymphoma/Chronic Lymphocytic Leukemia*, SLL/CLL) es una neoplasia frecuente de células B maduras, caracterizada por acumulación progresiva de linfocitos funcionalmente incompetentes de origen monoclonal (1). Menos del 10 % de los pacientes desarrollan solo compromiso ganglionar sin leucemia, presentación clínica que corresponde a menos del 5 % de todos los linfomas no Hodgkin; sin embargo, la mayoría progresan a infiltración en sangre periférica o en médula ósea (2).

Las complicaciones infecciosas son una de las principales causas de morbilidad y mortalidad en pacientes con esta enfermedad, incluso sin tratamiento oncológico (3). Las bacterias encapsuladas y los virus respiratorios, como el de la influenza, son los más prevalentes en los pacientes que no han sido diagnosticados y, por lo tanto, no se han tratado (4). Las infecciones por gérmenes oportunistas son menos frecuentes, incluso en estadios avanzados de la enfermedad (5).

Se han reportado muy pocos casos de coexistencia de linfoma linfocítico de células pequeñas e histoplasma (6-8). El presente es el primer caso documentado en Colombia de una paciente con histoplasmosis diseminada como manifestación inicial de un linfoma linfocítico de células pequeñas.

### Presentación del caso

Se trata de una mujer de 82 años con historia previa de hipertensión arterial sistémica, diabetes mellitus y demencia de tipo Alzheimer. Consultó por

un cuadro clínico de tos seca, diaforesis nocturna, astenia y adinamia de un mes de evolución. No presentaba fiebre ni pérdida de peso.

En el examen físico inicial se encontraron adenopatías cérvico-laterales y submandibulares, sin otros hallazgos relevantes.

Se practicaron múltiples estudios para detectar infecciones: PPD (*Purified Protein Derivative*), 12 mm; baciloscopias, negativas; lavado broncoalveolar con coloración de Gram; hidróxido de potasio, KOH; cultivos, negativos; y prueba GeneXpert™ para detectar ADN de la micobacteria tuberculosa, negativa); además, pruebas inmunológicas cuyos resultados estuvieron dentro de los límites normales. Se solicitó una tomografía computadorizada (TC) corporal total, en la cual se evidenciaron adenopatías en mediastino, retroperitoneales y mesentéricas, infiltrados pulmonares en patrón de árbol de gemación y un granuloma en el lóbulo medio.

Dados estos hallazgos, se tomó una biopsia de ganglio linfático cervical, en la cual se observó distorsión de su arquitectura debida a la proliferación de linfocitos pequeños, neoplásicos, acompañados de granulomas epitelioides sin necrosis. En los estudios de inmunohistoquímica y citometría de flujo del ganglio cervical, se observó que las células neoplásicas expresaron el CD45+ y los marcadores de linaje B CD19+, CD20+ y PAX-5+, con expresión aberrante de BCL-2+, CD5+ y CD23+, y restricción de la cadena ligera kappa. Los análisis para BCL-6, ciclina D1, CD10 y CD3, fueron negativos. Estos hallazgos confirmaron el diagnóstico de linfoma linfocítico de células pequeñas (figura 1).

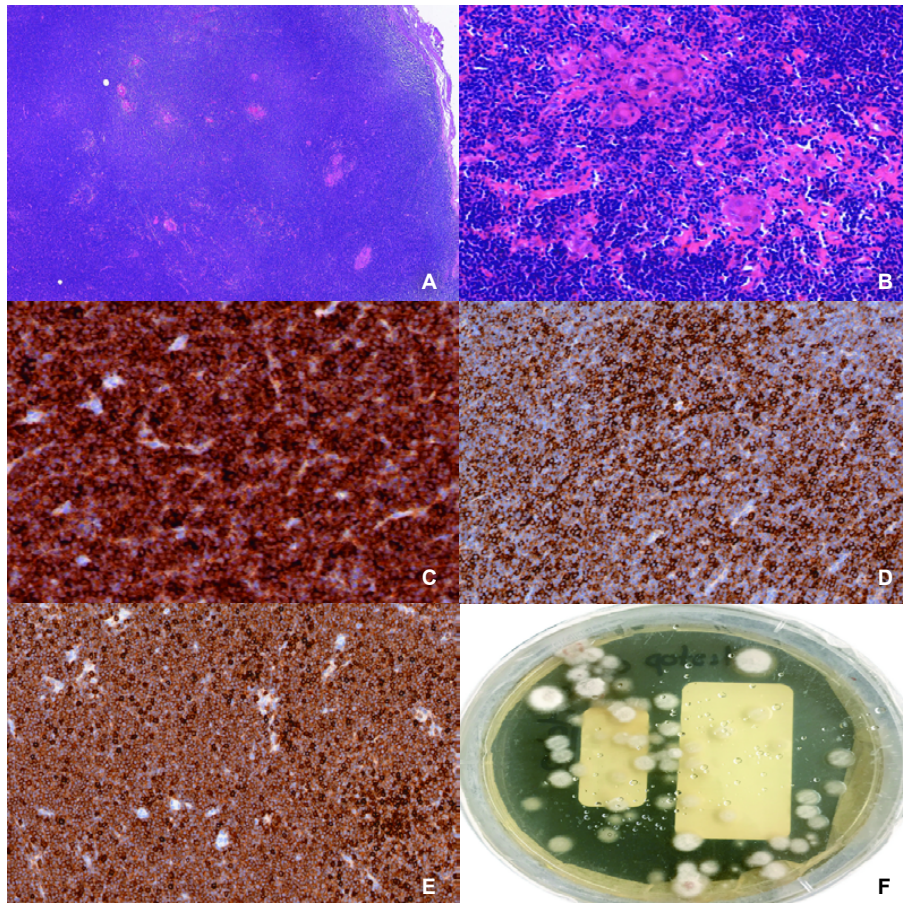
A las dos semanas de incubación, el cultivo del ganglio cervical evidenció el crecimiento de moho hialino indicativo de *Histoplasma capsulatum*, lo que se correlacionó con el hallazgo histológico de granulomas en el tejido linfoide evaluado.

#### Correspondencia:

Nhora Silva, Departamento de Patología, Fundación Clínica Valle del Lili, Avenida Simón Bolívar, Carrera 98 N° 18-49, Cali, Colombia

Teléfono: (572) 331 9090, extensión 4261; fax: (572) 331 6728  
nsilva@fcvl.org

Recibido: 20/12/16; aceptado: 19/01/18



**Figura 1.** A. Ganglio linfático con proliferación neoplásica difusa de linfocitos. Hematoxilina y eosina, 2,5X. B. Presencia de histiocitos epitelioides que forman un granuloma irregular sin necrosis. Hematoxilina y eosina, 15X. C, D y E. Células neoplásicas positivas para CD20, CD5 y CD23, respectivamente. Inmunohistoquímica, 15X. F. Cultivo con crecimiento de *Histoplasma capsulatum*.

Se inició el tratamiento con anfotericina B durante cuatro semanas y, posteriormente, dos semanas con itraconazol, con lo cual se obtuvo una adecuada mejoría clínica. Los estudios complementarios descartaron la presencia de leucemia (hemograma sin leucocitosis y citometría en sangre periférica no clonal). Dado que no cumplía con los criterios para tratamiento oncológico, la paciente continuó bajo vigilancia en el Departamento de Hemato-Oncología.

### Consideraciones éticas

Para la publicación de este reporte de caso se obtuvo el aval del Comité de Ética Institucional de la Fundación Valle de Lili, además del asentimiento y la firma del consentimiento informado de la paciente.

### Discusión

El linfoma linfocítico de células pequeñas es una neoplasia de células B maduras caracterizada por

la acumulación progresiva de linfocitos funcionalmente incompetentes de origen monoclonal (1). La distinción diagnóstica entre el linfoma linfocítico de células pequeñas y la leucemia linfocítica crónica, se basa en el lugar donde se encuentran las células afectadas. En el primero, estas se hallan principalmente en los ganglios linfáticos y el bazo, en tanto que, en la segunda, la mayoría está en la sangre y la médula ósea. La leucemia está ausente en menos de 10 % de los pacientes con linfoma linfocítico de células pequeñas, lo que ocurre en menos de 5 % de todos los linfomas no Hodgkin. Sin embargo, en la mayoría de los casos, las células terminan infiltrándose en la sangre periférica o en la médula ósea (2,9). En el presente caso, no se encontraron linfocitos neoplásicos en sangre periférica ni en médula ósea.

En el inicio de la enfermedad, el 70 % de los pacientes son asintomáticos o presentan síntomas leves. A menudo se detecta de manera incidental

en un conteo completo rutinario de células sanguíneas con anormalidades como la leucocitosis con linfocitosis (10). En fases más avanzadas, es posible encontrar linfadenopatías, hepatomegalia y esplenomegalia, infecciones recurrentes, debilidad, palidez, diátesis hemorrágica y síntomas generales como fiebre, sudoración nocturna y pérdida de peso (11).

El diagnóstico de esta paciente se hizo en el contexto de una infección respiratoria concomitante, cuyos síntomas podían corresponder a cualquiera de las dos condiciones, lo cual dificultó la sospecha clínica del linfoma.

El ganglio linfático infiltrado por esta enfermedad se compone predominantemente de linfocitos de apariencia madura, con cromatina condensada, núcleo redondo y, ocasionalmente, un nucléolo pequeño; las células linfoides grandes (prolinfocitos y parainmunoblastos) tienen un nucléolo más prominente, cromatina dispersa, están siempre presentes y son menos del 55 % (12). En un número menor de casos, el patrón de infiltración del ganglio linfático puede ser interfolicular o exhibir un patrón del tipo de zona marginal, lo cual promueve la eventual confusión con linfomas del manto, linfomas de zona marginal u otras neoplasias de células B (10).

El estudio inmunofenotípico es un componente clave para establecer el diagnóstico definitivo y determinar el pronóstico. Los resultados de los estudios de inmunohistoquímica y citometría de flujo del ganglio linfático cervical arrojaron un perfil inmunofenotípico congruente con linfoma linfocítico de células pequeñas, según lo descrito en la literatura médica (13-18).

El diagnóstico de linfoma linfocítico de células pequeñas no implica de manera automática el inicio del tratamiento, pues la mayoría de los pacientes no lo necesitan. En el presente caso, no se prescribió ningún esquema de quimioterapia y se optó por vigilancia y control. En el linfoma linfocítico de células pequeñas, esta conducta ha resultado en una supervivencia entre media y alta comparada con la supervivencia global, según un ensayo clínico controlado aleatorizado sobre el beneficio de la quimioterapia en pacientes asintomáticos con linfomas de bajo grado frente a la observación (supervivencia media de 5,9 y 6,7 años, respectivamente) (19).

La infección por *H. capsulatum* es una micosis sistémica humana producida por la inhalación de microconidias o fragmentos miceliales que

cambian a su forma de levadura en los pulmones del huésped. Algunos hongos entran al organismo por los fagocitos, y son capaces de sobrevivir y multiplicarse dentro de los macrófagos, lo cual permite su difusión a varios órganos por medio del torrente sanguíneo o el sistema linfático (20). Esta circunstancia explica el desarrollo de los síntomas respiratorios de la paciente, aunque el microorganismo no se aisló en el pulmón y, en cambio, se encontró en el ganglio linfático. La gravedad de esta micosis depende del número de partículas inhaladas del hongo y el estado inmunológico de la persona. Si no hay deficiencia inmunológica, un inóculo pequeño puede causar una infección asintomática o una histoplasmosis pulmonar aguda; en las personas inmunocomprometidas, se suele presentar como una histoplasmosis diseminada (21).

Las complicaciones infecciosas son la principal causa de morbilidad y mortalidad en el linfoma linfocítico de células pequeñas. La patogenia de la infección implica múltiples factores y, generalmente, se explica por una inmunosupresión relacionada con la enfermedad o derivada del uso prolongado de agentes farmacológicos (22).

Existen pocos casos reportados en la literatura de pacientes con linfoma linfocítico de células pequeñas e histoplasmosis diseminada (6-8). En todos ellos, los pacientes habían recibido tratamiento inmunosupresor antes de que se presentara la infección y la mayoría se asoció con el síndrome de hemofagocitosis o con la transformación de Richter.

El caso que se reporta es el primero en Colombia en el que coexistían en un ganglio linfático el linfoma linfocítico de células pequeñas y *H. capsulatum*, no había evidencia de leucemia y no se había administrado quimioterapia previamente. Ello hace que sea de gran interés por la presentación espontánea de la infección fúngica y devela un posible compromiso inmunológico subyacente en las neoplasias hematológicas linfoides, incluso en las de bajo grado. Además, plantea la cuestión de si la edad avanzada por sí sola puede generar algún grado de inmunosupresión.

El hallazgo histológico de granulomas epitelioides, con necrosis o sin ella, en los ganglios linfáticos comprometidos por síndromes linfoproliferativos o en estados reactivos, debe llevar siempre a descartar la presencia de un agente infeccioso con la ayuda de estudios especiales y cultivos del tejido, sobre todo en pacientes que presentan síntomas respiratorios.

Este caso clínico plantea la necesidad y la importancia de una adecuada historia clínica con diagnósticos diferenciales. En un paciente con adeno-megalias y síntomas sistémicos deben contemplarse, además del estudio histopatológico, los cultivos para descartar infecciones oportunistas.

Los granulomas en un ganglio linfático infiltrado por linfoma linfocítico de células pequeñas, es un hallazgo muy raro que exige estudiar su etiología y considerar la infección por *H. capsulatum* como una opción.

### Conflicto de intereses

Ninguno de los investigadores declara tener conflictos de intereses.

### Financiación

Centro de Investigaciones Clínicas de la Fundación Valle del Lili y Universidad Icesi.

### Referencias

- Campo E, Swerdlow SH, Harris NL, Pileri S, Stein H, Jaffe ES.** The 2008 WHO classification of lymphoid neoplasms and beyond: Evolving concepts and practical applications. *Blood*. 2011;117:5019-32. <https://doi.org/10.1182/blood-2011-01-293050>
- Armitage JO, Weisenburger DD.** New approach to classifying non-Hodgkin's lymphomas: Clinical features of the major histologic subtypes. Non-Hodgkin's Lymphoma Classification Project. *J Clin Oncol*. 1998;16:2780-95. <https://doi.org/10.1200/JCO.1998.16.8.2780>
- Tsiodras S, Samonis G, Keating MJ, Kontoyiannis DP.** Infection and immunity in chronic lymphocytic leukemia. *Mayo Clin Proc*. 2000;75:1039-54. <https://doi.org/10.4065/75.10.1039>
- Young JA.** Epidemiology and management of infectious complications in contemporary management of chronic leukemias. *Infect Disord Drug Targets*. 2011;11:3-10. <https://doi.org/10.2174/187152611794407755>
- Kalkanis A, Judson MA, Napier MB.** *Pneumocystis jirovecii* pneumonia in a patient with untreated chronic lymphocytic leukaemia: A novel case and postulations concerning the mechanism. *BMJ Case Rep*. 2013;2013:1-3. <http://dx.doi.org/10.1136/bcr-2013-202124>
- Jain P, Hu S, Jabbour E, Takahashi K, Pemmaraju N.** Disseminated histoplasmosis as pseudo Richter's transformation in a patient with chronic lymphocytic leukemia. *Am J Hematol*. 2015;90:752-3. <https://doi.org/10.1002/ajh.24029>
- Xu Z, German G, Jessamine P, Bormanis J, Giulivi A, Padmore R.** Disseminated histoplasmosis diagnosed by peripheral blood film in a patient with chronic lymphocytic leukaemia. *Br J Haematol*. 2013;162:572. <https://doi.org/10.1111/bjh.12468>
- Rao RD, Morice WG, Phyliky RL.** Hemophagocytosis in a patient with chronic lymphocytic leukemia and histoplasmosis. *Mayo Clin Proc*. 2002;77:287-90. <https://doi.org/10.4065/77.3.287>
- Freedman AS, Aster JC.** Clinical manifestations, pathologic features, and diagnosis of small lymphocytic lymphoma. Fecha de consulta: 10 de septiembre 2016. Disponible en: [http://www.uptodate.com/contents/clinical-manifestations-pathologic-features-and-diagnosis-of-small-lymphocytic-lymphoma?source=search\\_result&search=linfoma+linfocito+de+células+peque%C3%B1as&selectedTitle=1~150](http://www.uptodate.com/contents/clinical-manifestations-pathologic-features-and-diagnosis-of-small-lymphocytic-lymphoma?source=search_result&search=linfoma+linfocito+de+células+peque%C3%B1as&selectedTitle=1~150).
- Viswanatha DS, Montgomery KD, Foucar K.** Mature B-cell neoplasms: Chronic lymphocytic leukemia-small lymphocytic lymphoma, B-cell prolymphocytic leukemia, and lymphoplasmacytic lymphoma. En: Jaffe E, Lee N, Vardiman J, Campo E, Arber D, editors. *Hematopathology*. 1<sup>st</sup> edition. Philadelphia: Elsevier; 2011. p. 221-46. <https://doi.org/10.1016/B978-0-7216-0040-6.00014-9>
- Hus I, Roliński J.** Current concepts in diagnosis and treatment of chronic lymphocytic leukemia. *Contemp Oncol*. 2015;19:361-7. <https://doi.org/10.5114/wo.2015.55410>
- Burke S, Swartz G, Robert L, Wolf C.** Small lymphocytic lymphoma: A clinicopathologic analysis of 268 cases. *Blood*. 1989;73:579-87.
- Hallek M, Cheson BD, Catovsky D, Caligaris-Cappio F, Dighiero G, Döhner H, et al.** Guidelines for the diagnosis and treatment of chronic lymphocytic leukemia: A report from the International Workshop on Chronic Lymphocytic Leukemia updating the National Cancer Institute-Working Group 1996 guidelines. *Blood*. 2008;111:5446-56. <https://doi.org/10.1182/blood-2007-06-093906>
- Hallek M.** Chronic lymphocytic leukemia: 2013 update on diagnosis, risk stratification and treatment. *Am J Hematol*. 2013;88:803-16 <https://doi.org/10.1002/ajh.23491>
- Kilo M, Dorfman D.** The utility of flow cytometric immunophenotypic analysis in the distinction of small lymphocytic lymphoma/ chronic lymphocytic leukemia from mantle cell lymphoma. *Am J Clin Pathol*. 1996;105:451-7. <https://doi.org/10.1093/ajcp/105.4.451>
- Gentile M, Mauro F, Guarini A.** New development in the diagnosis, prognosis and treatment of chronic lymphocytic leukemia. *Curr Opin Oncol*. 2005;17:597-604.
- Johnstone A.** Chronic lymphocytic leukemia and its relationship to normal B-lymphopoiesis. *Immunol Today*. 1982; 3:342-53. [https://doi.org/10.1016/0167-5699\(82\)90020-2](https://doi.org/10.1016/0167-5699(82)90020-2)
- Dighiero G, Travade P, Chevade P.** B-cell chronic lymphocytic leukemia: Present status and future directions. *Blood*. 1991;78:1901-14.
- Ardeshna KM, Smith P, Norton A, Hancock BW, Hoskin PJ, Maclellan KA, et al.** Long-term effect of a watch and wait policy versus immediate systemic treatment for asymptomatic advanced-stage non-Hodgkin lymphoma: A randomised controlled trial. *Lancet*. 2003;362:516-22. [https://doi.org/10.1016/S0140-6736\(03\)14110-4](https://doi.org/10.1016/S0140-6736(03)14110-4)
- Maza PK, Suzuki E.** *Histoplasma capsulatum*-induced cytokine secretion in lung epithelial cells is dependent on host integrins, Src-family kinase activation, and membrane raft recruitment. *Front Microbiol*. 2016;7:1-11. <https://doi.org/10.3389/fmicb.2016.00580>
- Smith JE, Kauffman CA.** Pulmonary fungal infections. *Respirology*. 2012;17:913-26. <https://doi.org/10.1111/j.1440-1843.2012.02150.x>
- Molica S.** Infections in chronic lymphocytic leukemia: Risk factors, and impact on survival, and treatment. *Leuk Lymphoma*. 1994;13:203-14. <https://doi.org/10.3109/10428199409056283>