ISSN 0120-4157

Biomédica

Revista del Instituto Nacional de Salud

PUBLICACIÓN ANTICIPADA EN LINEA

El Comité Editorial de *Biomédica* ya aprobó para publicación este manuscrito, teniendo en cuenta los conceptos de los pares académicos que lo evaluaron. Se publica anticipadamente en versión pdf en forma provisional con base en la última versión electrónica del manuscrito pero sin que aún haya sido diagramado ni se le haya hecho la corrección de estilo.

Siéntase libre de descargar, usar, distribuir y citar esta versión preliminar tal y como lo indicamos pero, por favor, recuerde que la versión impresa final y en formato pdf pueden ser diferentes.

Citación provisional:

Carvajal C, Arias J, Torres S. Uso de diálisis con albúmina de único paso en paciente con falla hepática aguda por dengue: reporte de caso. Biomédica. 2026;46 (2).

Recepción: 10-09-24

Revisión: 16-07-25

Aceptación: 05-10-25

Fecha de publicación: 07-10-25

Uso de diálisis con albúmina de único paso en paciente con falla hepática aguda por dengue: reporte de caso

Diálisis con albúmina en paciente con falla hepática

Use of single-pass albumin dialysis in a patient with acute liver failure due to dengue: a case report.

Carlos Carvajal [1], Juan Arias [1], Santiago Torres [2]

[1] Departamento de Cuidado Crítico de Adulto, Hospital Pablo Tobón Uribe, Medellín, Colombia

[2] Residencia en Anestesiología y Reanimación, Universidad de Antioquia, Medellín, Colombia

Correspondencia:

Carlos Alberto Carvajal, Cl. 78b #69-240, Medellín, Colombia.

Teléfono: 4459000, ext. 9592

ccarvajal@hptu.org.co

Contribución de los autores:

Todos los autores participaron en la concepción y la adquisición de datos para la presentación del caso, así como en el borrador del artículo, la revisión crítica del contenido intelectual y la aprobación definitiva de la versión que se presenta.

El dengue es la infección arboviral más frecuente a nivel mundial y hasta el 5% de los pacientes pueden desarrollar formas graves con compromiso multiorgánico y mayor riesgo de muerte. Se presenta el caso de una paciente de 39 años, procedente de zona endémica y residente en área urbana, quien consultó por fiebre de 5 días asociada a mialgias y sangrado vaginal. Al ingreso se documentó trombocitopenia grave, disfunción hepática y disfunción renal. A pesar del tratamiento inicial con cristaloides, tuvo deterioro clínico progresivo de su enfermedad con falla hepática aguda y progresión de la lesión renal aguda, con necesidad de iniciar soporte ventilatorio invasivo, vasopresores y terapia con diálisis de albúmina de único paso más hemodiafiltración veno-venosa continua. Hubo mejoría clínica con recuperación progresiva de la función hepática y renal, y fue trasladada a hospitalización después de 12 días en cuidados intensivos. Este caso destaca la posible utilidad de esta terapia en pacientes con falla hepática aguda en escenarios sin acceso a técnicas avanzadas de soporte hepático o cuando existe alguna contraindicación para trasplante hepático.

Palabras clave: fallo hepático; dengue; dengue grave; terapia de reemplazo renal continuo; diálisis; albúminas.

Dengue is the most common arboviral infection worldwide, and up to 5% of patients may develop severe forms with multiorgan involvement and an increased risk of death. We present the case of a 39-year-old woman from an endemic area, living in an urban setting, who presented with five days of fever associated with myalgias and vaginal bleeding. On admission, severe thrombocytopenia and acute hepatic and renal dysfunction were documented. Despite initial treatment with crystalloids, her condition progressively worsened, leading to acute liver failure and worsening acute kidney injury, requiring invasive mechanical ventilation, vasopressor support, and single-pass albumin dialysis plus continuous veno-venous hemodiafiltration. The patient showed clinical improvement with progressive recovery of liver and kidney function and was transferred to general hospitalization after 12 days in intensive care. This case highlights the potential usefulness of this therapy in patients with acute liver failure in settings without access to advanced liver support systems or when liver transplantation is contraindicated.

Key words: Liver failure; dengue; severe dengue; continuous renal replacement therapy; dialysis; albumins.

El dengue es la infección arboviral más común a nivel mundial, con una estimación de alrededor de 50 a 400 millones de infecciones anuales en aproximadamente 100 países tropicales y subtropicales (1,2). En las Américas, la transmisión representa un importante problema de salud pública favorecido por la elevada infestación del mosquito *Aedes aegypti*, principal vector transmisor, de tal forma que aproximadamente 500 millones de personas tienen riesgo de sufrir la enfermedad (2,3). En la región, Colombia es uno de los países más afectados, observándose casos durante todo el año, con una incidencia para el 2021 de 172,9 casos por cada 100.000 habitantes en riesgo, con algunas regiones con incidencias superiores a 400 casos por cada 100.000 habitantes en riesgo. Aproximadamente el 51,6% de los casos reportados de dengue presentaron signos de alarma y el 2,1% se clasificaron como dengue grave, los cuales requirieron hospitalización (2,4).

El virus del dengue pertenece a la familia *Flaviviridae* y se conocen cuatro serotipos, los cuales circulan alternativamente en Colombia (2). Desde el punto de vista fisiopatológico, al parecer, existe una lesión celular directa a nivel endotelial con disfunción del glicocálix que orquesta efectos sobre la permeabilidad microvascular y los mecanismos de regulación de la trombosis (5).

El espectro clínico del dengue es amplio, abarcando desde infecciones asintomáticas hasta formas graves con compromiso multiorgánico y mayor riesgo de morir (6,7).

Aunque no existe un tratamiento específico para el dengue, hay suficiente evidencia clínica que respalda que un manejo hidroelectrolítico adecuado y oportuno reduce el riesgo de complicaciones y mortalidad (5). En los casos más graves puede ser necesario el soporte de órganos, incluyendo terapias extracorpóreas cuando hay disfunción hepática severa (8).

A continuación, se presenta el caso de una paciente previamente sana con infección por virus del dengue, quien desarrolló falla multisistémica con falla hepática hiperaguda que requirió tratamiento con diálisis de único paso con albúmina (SPAD – single-pass albumin dialysis) con buena respuesta clínica.

Descripción del caso

Se trata de una mujer 39 años, residente en área urbana de una zona endémica de Colombia, dedicada a actividades de vigilancia, sin antecedentes médicos relevantes, quien fue remitida desde un hospital de segundo nivel en Medellín, por cuadro de cinco días de evolución de fiebre de inicio súbito, cefalea frontal, mialgias, dolor abdominal, náuseas sin vómito y sangrado gingival y vaginal. Inicialmente tuvo episodios de lipotimia con alteración progresiva del estado de conciencia, lo que motivó la consulta. Al ingresar a urgencias, la paciente se encontraba somnolienta, tenía fiebre con una temperatura de 39,2 °C, presentaba palidez, cifras de presión arterial bajas, no había linfadenopatía asociada, erupciones petequiales ni signos de enfermedad hepática crónica. Su frecuencia cardíaca era de 118 latidos por minuto y su presión arterial de 85/35 mmHg. El abdomen estaba blando, no doloroso y no tenía hepatomegalia ni esplenomegalia. No había signos de irritación meníngea. Los estudios paraclínicos iniciales del sitio de remisión mostraron prolongación de los tiempos de coagulación, elevación de transaminasas, hiperbilirrubinemia a expensas de la bilirrubina directa, disfunción renal y trombocitopenia grave asociada a episodios de sangrado, predominantemente gingival y vaginal. Ante el cuadro clínico, se decidió su hospitalización.

En urgencias se sospechó dengue con signos de alarma; se confirmó con antígeno NS1 positivo y pruebas serológicas. Se iniciaron cristaloides ajustando según signos

vitales, diuresis y hematocrito, junto con soporte transfusional por trombocitopenia grave y sangrado vaginal persistente.

A las 24 horas de estar hospitalizada presentó un mayor deterioro clínico con necesidad de traslado a cuidados intensivos para ventilación mecánica e inicio de soporte vasoactivo. Se decidió monitoreo invasivo con línea arterial y catéter venoso central y, por mayor disfunción hepática, fue remitida a nuestra institución. La ecografía abdominal mostró hepatomegalia con esteatosis difusa y derrame pleural bilateral, sin alteraciones en la vía biliar ni a nivel de útero y anexos. La tomografía de cráneo no evidenció signos de hipertensión endocraneana.

Al ingreso a cuidados intensivos estaba profundamente sedada, en ventilación mecánica con hipoxemia moderada y con requerimiento de norepinefrina. Se documentó falla hepática aguda y disfunción renal con falla renal aguda KDIGO-3. El APACHE II al ingreso fue de 17 puntos. Se decidió iniciar terapia de reemplazo renal continua con hemodiafiltración veno-venosa continua con altos volúmenes, acetil cisteína en infusión (150 mg/kg en 60 minutos, luego 12,5mg/kg/hora en 4 horas y finalmente 6,125mg/kg/hora por 72 horas) y, en conjunto con los servicios de nefrología y hepatología, se comenzó diálisis con albúmina de un solo paso, con una máquina de diálisis Prismaflex , Baxter®, con un filtro Prismaflex ST150. La prescripción de la terapia de reemplazo renal fue para alcanzar una dosis de diálisis de 35cc/kg/hora (bomba de sangre: 180cc/minuto; dializante: 1000cc/minuto; pre-dilución: 1000cc/minuto y post-dilución: 450cc/minuto). Cada 24 horas, se realizó por 5 horas, a una infusión de 1000cc/hora de dializante, un recambio con albúmina al 5% (3750cc de solución 4K más 1250cc de albúmina al 20%), terapia que se mantuvo por 4 días consecutivos y que se ilustra en la figura 1, con lo cual se evidenció una depuración del amonio, como se muestra en la figura 2.

Se descartaron otras infecciones como se muestra en el cuadro 1 y la familia negó consumo de medicamentos hepatotóxicos o remedios tradicionales. Se realizó aspirado traqueal al quinto día por sospecha de neumonía asociada a la ventilación mecánica, aislándose *Pseudomonas aeruginosa* multisensible, por lo que completó tratamiento antibiótico dirigido por 7 días.

Tuvo mejoría clínica progresiva: estabilización hemodinámica, recuperación de la función hepática y renal, y mejoría en los índices de oxigenación, tal y como se muestra en el cuadro 2. Se desmontó la sedación y se extubó con buena tolerancia, permaneciendo con terapia de reemplazo renal intermitente por algunos días más. Doce días después se trasladó a sala general de hospitalización y finalmente se dio de alta con recuperación parcial de la función renal. Los diagnósticos de egreso fueron: dengue grave con compromiso multiorgánico, falla hepática hiperaguda, lesión renal aguda KDIGO 3, trombocitopenia grave y neumonía asociada a la ventilación mecánica por *Pseudomonas aeruginosa* tratada.

Consideraciones éticas

El presente trabajo corresponde a un reporte de caso clasificado según la Resolución 8430 de 1993, como investigación sin riesgo. Se obtuvo consentimiento por el Comité de Ética en Investigación del Hospital. Se garantizó la confidencialidad de la información.

Discusión

En este artículo documentamos un caso de dengue grave con compromiso multiorgánico, caracterizado por disfunción cardiovascular con choque hipovolémico por fuga capilar, encefalopatía, falla hepática hiperaguda, lesión renal aguda y afectación hematológica. La paciente respondió favorablemente al manejo intensivo, incluida la diálisis de albúmina de paso único (SPAD) como terapia puente a la

restauración de la función hepática, recuperación parcial de la función renal y reversión de la disfunción de otros órganos.

El dengue es la arbovirosis más frecuente en el mundo, causada por un virus RNA de cadena sencilla del género *Flavivirus,* con 4 serotipos descritos (DEN-1 a DEN-4). En regiones endémicas como Colombia, donde co-circulan los cuatro serotipos, la infección secundaria por un serotipo heterólogo se ha asociado a mayor riesgo de formas graves por el fenómeno de la potenciación dependiente de anticuerpos (1). En este caso, la serología positiva para IgG e IgM, sugieren este hecho.

Se estima que cada año ocurren entre 56 y 390 millones de infecciones por dengue a nivel mundial, con una mortalidad cercana a 36.000 muertes anuales; la mayor carga se concentra en el Sudeste Asiático, el Pacífico Occidental y Las Américas, donde el cambio climático y la urbanización favorecen la expansión del mosquito *Aedes* (6,8-10). En Colombia, cerca del 2% al 5% de los casos pueden evolucionar a dengue grave (2), siendo más frecuentes complicaciones como choque hipovolémico por fuga capilar, sangrado masivo y falla orgánica múltiple. Factores como el sexo femenino y comorbilidades como diabetes mellitus, hipertensión arterial y la enfermedad renal crónica se asocian a mayor riesgo de formas graves (5), aunque en esta paciente previamente sana probablemente la respuesta inmune exacerbada fue determinante.

Según las guías de la Organización Mundial de la Salud (OMS) de 2009 (7), la infección por dengue se clasifica según el nivel de gravedad en: dengue sin signos de alarma; dengue con signos de alarma (dolor abdominal, vómitos persistentes, acumulación de líquidos, sangrado por mucosas, letargia, afectación hepática, aumento del hematocrito con disminución de las plaquetas); y dengue grave (dengue con fuga severa de plasma, sangrado severo o insuficiencia orgánica).

El curso clínico del dengue sigue típicamente una fase febril inicial, una fase crítica (cuando ocurre la fuga capilar) y una fase de recuperación (5). En este caso, la paciente presentó signos de alarma iniciales y progresión rápida a dengue grave con choque hipovolémico, encefalopatía, coagulopatía severa, sangrado y compromiso renal. La trombocitopenia y la coagulopatía en el dengue son multifactoriales: involucran supresión de megacariocitos, lisis plaquetaria mediada por anticuerpos y aumento del consumo por adherencia endotelial (11). La transfusión de plaquetas profiláctica sigue siendo controvertida, ya que la trombocitopenia aislada no siempre explica el sangrado, que en muchos casos se relaciona más con la disfunción hepática y alteraciones de la coagulación (11,12).

Un hallazgo relevante fue la neumonía asociada a la ventilación mecánica por *Pseudomonas aeruginosa*. Las infecciones intrahospitalarias en pacientes críticos con dengue no son infrecuentes. Se ha estimado que entre 14% y 44% de las muertes por dengue pueden estar asociadas a co-infecciones bacterianas, especialmente bacteriemias y neumonías (13).

La afectación renal puede incluir alteraciones electrolíticas, hematuria y proteinuria. Sin embargo, se puede presentar compromiso grave que lleve a lesión renal aguda o síndrome hemolítico urémico. Se ha descrito que la hipoperfusión renal y la necrosis tubular debidas a hipotensión, la lesión directa por el virus y la rabdomiolisis pueden estar involucradas en la fisiopatología de la disfunción renal (14,15).

El compromiso hepático guarda relación con la gravedad de la infección y es más frecuente en los casos de fiebre hemorrágica por dengue, especialmente en niños, en casos de infección previa y en presencia de trombocitopenia. Se reconoce que el mecanismo fisiopatológico combina lesión hipóxica por choque, lesión celular directa

por el virus, apoptosis y respuesta inflamatoria mediada por linfocitos CD4 y citoquinas (16,17). La mortalidad por falla hepática fulminante es alta y se agrava cuando no hay acceso oportuno a trasplante hepático.

Cuando hay disfunción hepática severa o falla hepática aguda —cuyo riesgo de mortalidad puede acercarse al 50%— es necesario ofrecer soporte vital multiorgánico, manteniendo una adecuada oxigenación y perfusión tisular, y considerar terapias de reemplazo hepático como puente a la recuperación ante la dificultad de acceso a trasplante.

Se han desarrollado varios sistemas basados en el concepto de diálisis de albúmina, siendo los más conocidos: el Sistema de Recirculación de Adsorbente Molecular (MARS™), el sistema de Separación y Adsorción de Plasma Fraccionado (FPSA) – Prometheus™ y el sistema de Diálisis de Albúmina de Paso Único (SPAD). Esta última representa una alternativa viable, de menor complejidad técnica y costos más bajos frente a sistemas como MARS™ o Prometheus™, ya que esta terapia, adapta una terapia de reemplazo renal estándar para remover toxinas mediante un hemodiafiltro de alto flujo y una solución dializante con albúmina entre 1% y 5%.

Aunque hay pocos reportes de SPAD en pacientes con dengue grave, esta modalidad puede facilitar la depuración de toxinas como amonio y bilirrubinas, ganando tiempo para la recuperación hepática espontánea (8,18,19). Una paciente de 10 meses en Tailandia con dengue y falla hepática aguda recibió SPAD combinado con intercambio plasmático y hemofiltración veno-venosa continua, logrando alta sin secuelas tras 72 días de hospitalización (20). También hay dos casos no publicados en ese país con uso de SPAD en dengue grave (21).

En este caso, la implementación de SPAD junto con hemodiafiltración continua y soporte multiorgánico pudo permitir la estabilización metabólica contribuyendo a la mejoría clínica. Se optó por esta terapia ante la falta de terapias moleculares avanzadas, su bajo costo y disponibilidad.

Finalmente, este caso destaca la importancia de reconocer tempranamente la progresión a dengue grave, optimizar la reanimación hidroelectrolítica y considerar terapias extracorpóreas como SPAD cuando se presente falla hepática aguda en entornos con recursos limitados. Se requiere evidencia prospectiva y comparativa para establecer la eficacia y seguridad de SPAD como terapia puente en falla hepática por dengue.

Como conclusión, en casos de dengue grave con complicaciones renales, hepáticas, hematológicas y otras que se presentan en entornos con limitados recursos, como en el presente caso, un manejo de soporte intensivo adecuadas y el uso adicional de SPAD permitió una mejora significativa en la función hepática y la estabilización hemodinámica de la paciente, sugiriendo que esta terapia puede ser una alternativa valiosa en estas situaciones. Sin embargo, se requiere el desarrollo de ensayos clínicos controlados que comparen y evidencien la costo-efectividad de las diferentes alternativas disponibles.

Conflicto de intereses

Ningún coautor tiene conflicto de interés.

Financiación

No hubo financiación.

Declaración de uso de inteligencia artificial

Los autores declaran que durante la redacción de este manuscrito se utilizó inteligencia artificial generativa (ChatGPT, OpenAI) como herramienta de apoyo

para tareas de revisión gramatical, síntesis de ideas y sugerencias de redacción, bajo supervisión y edición humana. La versión final del texto, así como la interpretación de los datos y las conclusiones, son responsabilidad exclusiva de los autores.

Referencias

1. Suganthan N, Sakthilingham G, Kumanan T. Dengue fever complicated with acute liver failure: A case report of expanded dengue syndrome and literature review. SAGE Open Med Case Reports. 2020;8:2050313X20913428. https://doi.org/10.1177/2050313X20913428
2. Rodríguez-Morales AJ, López-Medina E, Arboleda I, Cardona-Ospina JA, Castellanos J, Faccini-Martínez ÁA, et al. Cost of dengue in Colombia: A systematic review. PLoS Negl Trop Dis. 2024;18:e0012718. https://doi.org/10.1371/journal.pntd.0012718
3. Gutierrez-Barbosa H, Medina-Moreno S, Zapata JC, Chua J V. Dengue infections in Colombia: Epidemiological trends of a hyperendemic country. Trop Med Infect Dis. 2020;5:156. https://doi.org/10.3390/tropicalmed5040156
4. Instituto Nacional de Salud. Protocolo de vigilancia en salud de dengue. 2024. Fecha de consulta: 29 de agosto de 2024. Disponible en: https://www.ins.gov.co/buscador-eventos/Lineamientos/Pro_Dengue.pdf
5. Simmons CP, Farrar JJ, van Vinh Chau N, Wills B. Dengue. N Engl J Med. 2012;366:1423–32. https://doi.org/10.1056/NEJMra1110265
6. Bhatt S, Gething PW, Brady OJ, Messina JP, Farlow AW, Moyes CL, et al. The global distribution and burden of dengue. Nature. 2013;496:504-7. https://doi.org/10.1038/nature12060
7. World Health Organization. Dengue guidelines for diagnosis, treatment,

prevention and control : new edition. Geneva: World Health Organization; 2009.

8. García Martínez JJ, Bendjelid K. Artificial liver support systems: what is new over the last decade? Ann Intensive Care. 2018;8:1-14. https://doi.org/10.1186/s13613-018-0453-z

9. Ilic I, Ilic M. Global patterns of trends in incidence and mortality of dengue, 1990–2019: An Analysis Based on the Global Burden of Disease Study. Medicina (Kaunas). 2024;60:425. https://doi.org/10.3390/medicina60030425

10. Messina JP, Brady OJ, Golding N, Kraemer MUG, Wint GRW, Ray SE, et al. The current and future global distribution and population at risk of dengue. Nat Microbiol. 2019;4:1508-15. https://doi.org/10.1038/s41564-019-0476-8

11. Chuansumrit A, Chaiyaratana W. Hemostatic derangement in dengue hemorrhagic fever. Thromb Res. 2014;133:10-6. https://doi.org/10.1016/j.thromres.2013.09.028

12. Lye DC, Archuleta S, Syed-Omar SF, Low JG, Oh HM, Wei Y, et al. Prophylactic platelet transfusion plus supportive care versus supportive care alone in adults with dengue and thrombocytopenia: a multicentre, open-label, randomised, superiority trial. Lancet. 2017;389:1611–8. https://doi.org/10.1016/S0140-6736(17)30269-6

13. Trunfio M, Savoldi A, Viganò O, d'Arminio Monforte A. Bacterial coinfections in dengue virus disease: what we know and what is still obscure about an emerging concern. Infection. 2017;45:1-10. https://doi.org/10.1007/s15010-016-0927-6

14. Bignardi PR, Pinto GR, Boscarioli MLN, Lima RAA, Delfino V. Acute kidney injury associated with dengue virus infection: a review. J Bras Nefrol.

2022;44:232-7. https://doi.org/10.1590/2175-8239-JBN-2021-0221

15. Burdmann EA. Flaviviruses and kidney diseases. Adv Chronic Kidney Dis. 2019;26:198-206. https://doi.org/10.1053/j.ackd.2019.01.002

16. Giri S, Anirvan P, Vaidya A, Praharaj DL. Dengue-related acute liver failure—A scoping review. Indian J Gastroenterol. 2024;43:407-424. https://doi.org/10.1007/s12664-024-01570-w

17. Wongtrakul W, Charatcharoenwitthaya K, Karaketklang K, Charatcharoenwitthaya P. Incidence of acute liver failure and its associated mortality in patients with dengue infection: A systematic review and meta-analysis. J Infect Public Health. 2024;17:102497. https://doi.org/10.1016/j.jiph.2024.102497

18. Tsipotis E, Shuja A, Jaber BL. Albumin dialysis for liver failure: a systematic review. Adv Chronic Kidney Dis. 2015;22:382-90. https://doi.org/10.1053/j.ackd.2015.05.004

19. Piscitani L, Di Vito R, Tunno M, Bonomini M. Successful use of single-pass albumin dialysis in the correction of severe hyperbilirubinemia in a case of acute hepatitis E. Ther Apher Dial. 2023;27:278-83. https://doi.org/10.1111/1744-9987.13909

20. Prajong P, Ngoenmak T, Charoensanti S, Suwansumrit C. Therapeutic plasma exchange and singlepass albumin dialysis in a 10-month-old girl with dengue shock syndrome in Thailand: a case report. Southeast Asian J Trop Med Public Health. 2020;51:611–7.

21. Treeprasertsuk S, Kittitrakul C. Liver complications in adult dengue and current management. Southeast Asian J Trop Med Public Health. 2015:46 (Suppl. 1):99-107.

Figura 1. Esquema de diálisis con albúmina de único paso

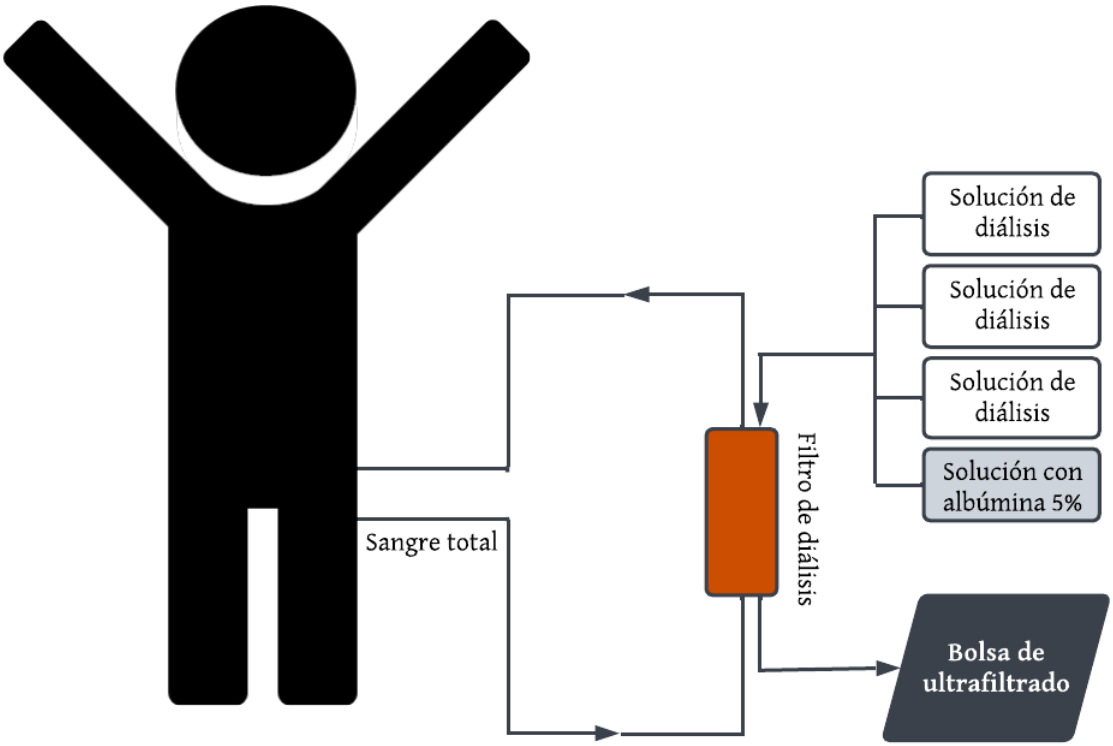

Se realizó cada 24 horas, por 5 horas, a una infusión de 1000cc/hora de dializante, un recambio con albúmina al 5% (3750cc de solución 4K más 1250cc de albúmina al 20%).

Figura 2. Valores de amonio.

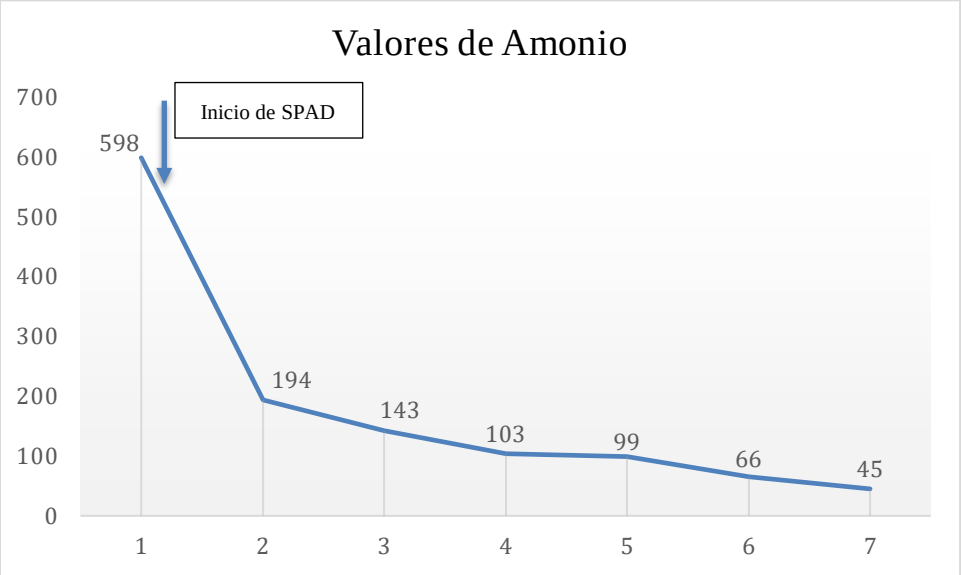

Single-pass albumin dialysis (SPAD) - Diálisis con albúmina de único paso.

Evolución de los valores de amonio en una paciente con dengue grave con compromiso renal manejada con SPAD, agosto de 2024.

Cuadro 1. Evolución de la bioquímica hepática, plaquetas y TP-INR en los primeros 9 días de evolución, agosto 2024.

Fecha	**13-ago**	**14-ago**	**15-ago**	**16-ago**	**17-ago**	**18-ago**	**19-ago**	**20-ago**	**21-ago**
	Día 1	Día 2	Día 3	Día 4	Día 5	Día 6	Día 7	Día 8	Día 9
AST (U/L)	25.260	17.890	9.219	3.129	1.598	979	744	524	364
ALT (U/L)	5.191	3.022	2.307	1.727	1.298	1.022	914	731	539
BT (mg/dL)	7,4	10,6	14,4	15,4	14,1	18,56	18,48	10,1	5,26
BD (mg/dL)	3,85	6,93	11,98	13,34	10,76	11,71	11,13	8,33	6,23
FALK (U/L)	229	267	200	177	205	231	--	203	229
GGT (U/L)	--	384	--	325	--	--	--	--	--
TP (s)	20,1	19,1	19,1	17,1	15,5	14,7	14,7	14,8	13,1
INR	2,1	2,0	1,72	1,59	1,4	1,32	1,32	1,33	1,18
PLT (células x10^3/µL)	20.000	89.000	89.000	120.000	100.000	66.000	63.000	65.000	61.000
Lactato (mmol/L)	4,7	3,2	4,3	2,3	1,9	2,3	2,1	2,2	1,5
P/F (mmHg)	77	93	82	140	246	278	410	403	414

ALT: alanino aminotransferasa; AST: aspartato aminotransferasa, BT: bilirrubina total; BD: bilirrubina directa; FALK: fosfatasa alcalina; GGT: gamma glutamil transferasa; INR: internacional N ratio; mg/dL: miligramos por decilitro; mmol/L: milimoles por litro; PLT: plaquetas; P/F: PaO_2FiO_2; s: segundos; TP: tiempo parcial de tromboplastina; U/L: unidades por litro.

Cuadro 2. Perfil para búsqueda de co-infecciones virales durante los primeros 3 días de ingreso a cuidados intensivos.

Prueba	Resultado	Unidad/Interpretación
Hepatitis C Anticuerpos	0,09	Índice de absorbancia
Hepatitis B Antígeno de superficie (Ag HBs)	0,28	Índice de absorbancia
Hepatitis B Anticuerpos central totales (Anti-HBc)	0,06	Índice de absorbancia
Hepatitis B Anticuerpos central Ig M (Anti-HBc IgM)	0,11	Índice de absorbancia
Hepatitis A Anticuerpos IgM	0,2	Índice de absorbancia
Dengue antígeno NS1	Positivo	Cualitativo
Dengue anticuerpos IgG	Positivo	Cualitativo
Dengue anticuerpos IgM	Positivo	Cualitativo
RT-qPCR para Dengue	Positivo	Cualitativo (PCR en tiempo real)
IgM para Leptospira	Negativo	Cualitativo
IgG para Leptospira	Negativo	Cualitativo
IgG para Citomegalovirus	Positivo	Cualitativo
IgM para Citomegalovirus	Negativo	Cualitativo
Anticuerpos anti-VIH	No reactivo	Cualitativo
Leptospira anticuerpos por microaglutinación	Negativo	Cualitativo
PCR para Leptospira	Negativo	Cualitativo
Epstein Barr Anticuerpos IgG (EB-VCA-G)	44,58	U/mL
Epstein Barr Anticuerpos IgM (cápside)	0,09	Índice de absorbancia