ISSN 0120-4157

Biomédica

Revista del Instituto Nacional de Salud

PUBLICACIÓN ANTICIPADA EN LINEA

El Comité Editorial de *Biomédica* ya aprobó para publicación este manuscrito, teniendo en cuenta los conceptos de los pares académicos que lo evaluaron. Se publica anticipadamente en versión pdf en forma provisional con base en la última versión electrónica del manuscrito pero sin que aún haya sido diagramado ni se le haya hecho la corrección de estilo.

Siéntase libre de descargar, usar, distribuir y citar esta versión preliminar tal y como lo indicamos pero, por favor, recuerde que la versión impresa final y en formato pdf pueden ser diferentes.

Citación provisional:

Ayala S, Ortiz MM, Vásquez MC. Accidente cerebrovascular isquémico en un paciente VIH: neurosífilis y síndrome antifosfolípidos. Biomédica. 2026;46 (2).

Recepción: 15-01-25

Revisión: 23-07-25

Aceptación: 31-07-25

Fecha de publicación: 09-09-25

Accidente cerebrovascular isquémico en un paciente VIH: neurosífilis y síndrome antifosfolípidos

Ischemic cerebrovascular accident in an HIV patient: Neurosyphilis and antiphospholipid syndrome

ACV en VIH: neurosífilis y síndrome antifosfolípidos

Sebastián Ayala [1], María del Mar Ortiz [2], María Carolina Vásquez [2]

[1] Departamento de Medicina Interna, Clínica Imbanaco, Cali, Colombia

[3] Departamento de Hospitalización, Clínica Imbanaco, Cali, Colombia

Correspondencia:

María del Mar Ortiz Moreno, Calle 1E # 56-202, Cali, Colombia.

Teléfono: 3007718981

mariadelmar955@gmail.com

Contribución individual de los autores

Sebastián Ayala: concepción del estudio, recolección de la información y revisión crítica del manuscrito.

María del Mar Ortiz: diseño del estudio, redacción del manuscrito y discusión clínica.

María Carolina Vásquez: diseño del estudio, interpretación de las imágenes diagnósticas y redacción del manuscrito.

La infección por VIH es un factor de riesgo para el desarrollo de enfermedades cardiovasculares, incluyendo los accidentes cerebrovasculares isquémicos, para lo cual existen múltiples etiologías en estos pacientes. Presentamos el caso de un hombre de 27 años con VIH en estadio SIDA, con un accidente cerebrovascular isquémico en territorio de la arteria cerebral media izquierda. Estudios de laboratorio confirmaron el diagnóstico de neurosífilis, pero además, confirmaron la existencia de anticuerpos antifosfolípidos. Posterior al tratamiento de la neurosífilis, la anticoagulación y la terapia antirretroviral, se confirmó 7 meses después, la persistencia de anticuerpos antifosfolípidos. El enfoque diagnóstico de un accidente cerebral vascular en personas con VIH es un reto, ya que pueden existir múltiples etiologías. La relevancia de los anticuerpos antifosfolípidos en estos pacientes es tema de debate y deben tenerse en cuenta según el escenario clínico.
Palabras clave: VIH; accidente cerebrovascular; sífilis; neurosífilis; síndrome antifosfolípido; anticuerpos antifosfolípidos.

HIV infection is a risk factor for the development of cardiovascular diseases including ischemic strokes, for which there are different multiple etiologies in these patients. We present the case of a 27-year-old man with HIV in the AIDS stage, with an ischemic stroke in the left middle cerebral artery territory. Laboratory studies confirmed the diagnosis of neurosyphilis but also the existence of antiphospholipid antibodies. After the treatment of neurosyphilis, anticoagulation and antiretroviral therapy, the persistence of antiphospholipid antibodies was confirmed 7 months later.

The diagnostic approach to a vascular stroke in people with HIV is a challenge since there may be multiple etiologies. The relevance of antiphospholipid antibodies in these patients is a matter of debate and should be taken into account depending on the clinical scenario.

Keywords: HIV; stroke; syphilis; neurosyphilis; antiphospholipid syndrome; antibodies, antiphospholipid.

La infección por el virus de la inmunodeficiencia humana (VIH), aumenta el riesgo de presentar eventos isquémicos cerebrales. Diversos estudios han señalado que este riesgo puede ser hasta dos veces mayor en personas infectadas por el VIH en comparación con aquellos no infectados (1,2). La incidencia de los Accidentes Cerebrovasculares (ACV), aumenta con la edad (5 por 1.000 personas año entre 18 y 29 años, hasta 17 por 1.000 personas año entre 60 y 70 años), lo que indica que otros factores de riesgo adquiridos durante la vida potencian el riesgo cardiovascular sumado a la infección del virus (3,4). A medida que disminuye el número de Linfocitos T CD4+ o aumenta la carga viral, incrementa el riesgo de desarrollar eventos isquémicos, ya que tener un conteo de linfocitos T CD4+ < 200 células/µl (5), se reconoce como el factor más importante. Entre las etiologías más comunes en pacientes con VIH se encuentran la vasculopatía asociada al VIH (20-32%), las infecciones oportunistas o neoplasias (13-28%), el cardioembolismo (5-15%) y las coagulopatías (19-49%) (6). En comparación, en los pacientes VIH negativos, aproximadamente el 75% de los casos de eventos isquémicos cerebrales se deben a cardioembolismo, aterosclerosis de grandes arterias o enfermedad de pequeños vasos(7,8). Un abordaje diagnóstico adecuado permite realizar un diagnóstico diferencial certero, logrando encontrar etiologías infrecuentes en estos casos. Presentamos el caso de un hombre con infección por VIH estadio A3 sin tratamiento, que presenta un ACV isquémico en territorio de arteria cerebral media (ACM) izquierda, en quien se documentan dos posibles causas: sífilis meningovascular y síndrome de anticuerpos antifosfolípidos.

Presentación del caso

Hombre de 27 años, mestizo, originario y procedente del suroccidente colombiano, con antecedente de infección por VIH diagnosticado 4 años previos al ingreso, sin

recibir tratamiento con terapia antirretroviral. El paciente consulta al servicio de urgencias por un cuadro clínico consistente en pérdida de la consciencia de 20 minutos de duración, sufriendo una caída desde su propia altura que provoca una herida lacerada en hombro derecho. No presentó movimientos anormales, pérdida del control de esfínteres o desviación de la mirada.

Dentro de los antecedentes contaba con un adenoma parotídeo derecho (confirmado por biopsia en 2018) sin seguimiento, y síntomas de depresión (insomnio, anhedonia, afecto triste y pérdida subjetiva de la memoria de 2 años de evolución). Negaba consumo de medicamentos o sustancias psicoactivas.

Sus signos vitales eran normales, aunque presentaba un examen neurológico alterado por una afasia motora y sensorial, sin compromiso de nervios craneales, ni alteraciones motoras ni sensitivas, sin signos cerebelosos, y una marcha normal. Se le realizó una tomografía craneal simple en donde se constata una hipodensidad en territorio de la ACM izquierda concordante con un accidente cerebrovascular isquémico. En la resonancia magnética se constatan signos compatibles con un evento isquémico subagudo en territorio de ACM izquierda (figura 1).

De acuerdo con el tiempo de evolución y las características imagenológicas, sugerentes de un infarto, no era candidato a trombólisis ni manejo endovascular. En los estudios de laboratorio iniciales se evidenció un hemograma con linfopenia (linfocitos totales de 910/mm^3) función renal y hepática normales, serologías para hepatitis viral (A, B, C) negativas, linfocitos T CD4+ en 142 cel/mm^3, (15% del total) carga viral de VIH en 10.234 copias/mL (log 4,01), prueba treponémica (FTA-ABS) reactiva y prueba no treponémica por reagina plasmática rápida (RPR) reactiva en dilución de 1:256.

En la angioresonancia se identificó un mínimo flujo intracraneal en la ACM izquierda concordante con un infarto cerebral reciente, una hipoplasia del segmento V4 del sistema vertebro basilar como variante anatómica y sin hallazgos evidentes ni indirectos de vasculitis. Es importante señalar que la ausencia de signos de vasculopatía en la angiorresonancia no descarta el compromiso vascular, dado que esta modalidad tiene una sensibilidad limitada para detectar vasculitis. El rendimiento diagnóstico mejora con la angiotomografía cerebral y, especialmente, con la angiografía digital, considerada el método más sensible, aunque invasivo. La angioresonancia tiene una sensibilidad entre 62 y 79 % y una especificidad del 83 al 87 % para detectar vasculitis intracraneal; estos valores pueden aumentar hasta el 96–100 % al emplear secuencias 3D-TOF en equipos de 3 T. Por su parte, la angiotomografía alcanza una sensibilidad del 97 % y una especificidad del 99 % para estenosis ≥ 50 %. Finalmente, la angiografía digital continúa siendo el estándar más sensible (hasta 94 %) y específico (hasta 97 %), pese a requerir un procedimiento invasivo (9-11).

Otros estudios, como electrocardiograma de 12 derivaciones, radiografía de tórax, ecocardiograma transesofágico y holter electrocardiográfico, no arrojaron alteraciones evidentes. Dados los hallazgos anatómicos y laboratoriales, se realizaron punciones lumbares seriadas (cuadro 1), dado que el paciente presentaba una serología en sangre con prueba no treponémica (RPR) reactiva en dilución 1:256 y una prueba treponémica (FTA-ABS) igualmente reactiva, lo que confirmó el diagnóstico de sífilis. La sintomatología neurológica, junto con imágenes compatibles con infarto isquémico, motivaron el estudio de LCR, el cual mostró pleocitosis, hipoglucorraquia, proteinorraquia, y una prueba no treponémica reactiva, hallazgos clásicos que confirmaron el diagnóstico clínico-microbiológico de una

sífilis meningovascular. Se inició manejo dirigido con penicilina cristalina dosis de 4 millones de unidades internacionales cada 4 horas por 14 días.

Ante la ausencia de signos de vasculopatía en la angioresonancia, se decidió ampliar la búsqueda de coagulopatías (cuadro 2), encontrando existencia de anticuerpos anticardiolipina IgM y anti-beta 2 glicoproteina 1 IgM e IgG, por lo que se plantea el diagnóstico de un síndrome antifosfolípidos y se inicia anticoagulación plena con enoxaparina para posteriormente iniciar Warfarina. Si bien la presencia de anticuerpos antifosfolípidos fue persistente a lo largo del seguimiento, y el diagnóstico cumple con criterios clínico-inmunológicos, es importante resaltar que la decisión de iniciar anticoagulación en un paciente con un único evento isquémico y una etiología clara como la sífilis meningovascular no está completamente respaldada por la literatura. El SAF pudiera ser un hallazgo incidental en este contexto; sin embargo, ante la persistencia serológica y el contexto clínico, se optó por instaurar anticoagulación indefinida como medida preventiva.

Además, al paciente se le dio de alta con terapia antirretroviral consistente en Emtricitabina + Tenofovir + Atazanavir + Ritonavir. Al control ambulatorio a los 7 meses del egreso, se encuentra al paciente con mejoría de la afasia, linfocitos T CD4+ de 320 cel/mm^3, carga viral indetectable y persistencia de anticuerpos antifosfolípidos positivos (cuadro 2), por lo que se continúa la anticoagulación de manera indefinida.

Consideraciones éticas

Este reporte de caso tuvo en cuenta las normas vigentes sobre investigación en seres humanos, contempladas en la Declaración de Helsinki de la Asociación Médica Mundial y la Resolución 8430 de 1993 del Ministerio de Salud de Colombia. De igual manera, se obtuvo el consentimiento informado del paciente para la

elaboración de la historia clínica, recolección de datos e imágenes fotográficas y posterior publicación científica.

Discusión

Las personas viviendo con VIH cuentan con un mayor riesgo vascular, lo que favorece la aparición de eventos isquémicos cerebrales (12). Ante las diversas etiologías que pueden explicar los fenómenos isquémicos en estos pacientes, se han planteado algoritmos diagnósticos que permitan realizar un adecuado diagnóstico diferencial entre ellos: infecciones oportunistas, cardioembolismo, vasculitis, arteroesclerosis, coagulopatía, autoinmunidad y enfermedad de pequeños vasos (6).

En el caso presentado, la primera posibilidad diagnóstica es la neurosífilis de tipo meningovascular, teniendo en cuenta el compromiso isquémico en territorio de la ACM izquierda y la serología positiva en líquido cefalorraquídeo (LCR). Se ha descrito que, aunque la incidencia de sífilis ha disminuido en la era post-penicilina, la neurosífilis ha resurgido asociado a la epidemia de la infección por VIH (13). El *T. pallidum* tiene la habilidad de generar aneurismas micóticos, fenómenos vasculíticos y estados de hipercoagulabilidad, que pueden llevar a eventos isquémicos (14). Usualmente, se ha descrito que la sífilis meningovascular produce un grado de arteriopatía esteno-oclusiva concéntrica y segmentaria que se correlaciona con los hallazgos de tipo “rosario” en los estudios angiográficos a nivel de la ACM (14,15). En contraste a esto, algunos autores han confirmado que aunque los estudios angiográficos pueden revelar varios grados de arteriopatía, no son absolutos y no existen hallazgos específicos para la sífilis meningovascular, por lo que es la clínica, sumado a los antecedentes del paciente y a los estudios en LCR, lo que debe orientar hacia el diagnóstico (16,17). Por esta razón, al no tener hallazgos

conclusivos a la angiografía, se puede determinar a la neurosífilis como la probable etiología del fenómeno isquémico en este caso.

Múltiples discusiones se han planteado frente a la significancia que puede tener la serología antifosfolipídica positiva en un paciente con infección por VIH, ya que para algunos puede ser parte de un fenómeno inmunológico sin repercusiones trombóticas (18-21), pero para otros puede ser la etiología de algunos eventos isquémicos arteriales en esta población (22-24).

Diversos estudios han planteado que los pacientes VIH tienen más riesgo de desarrollar anticuerpos anticardiolipina (IgM e IgG) comparados con pacientes VIH negativo, e incluso, que el riesgo puede ser aún mayor que en pacientes con lupus eritematoso sistémico (25).

Determinar si la presencia de anticuerpos antifosfolípidos en los pacientes viviendo con VIH tiene o no un efecto trombogénico aún es campo de estudio (26,27). Es de anotar que en este caso, comparado con otros reportes, se logró documentar la persistencia de positividad de los anticuerpos antifosfolípidos 7 meses después del evento, a pesar de que para esa fecha se había logrado el control virológico (CD4: 320 cel/mm^3 y una carga viral indetectable), lo cual es importante debido a que se ha reportado que los títulos de los anticuerpos antifosfolípidos disminuyen o incluso desaparecen con el control de la viremia (19). Dicho hallazgo sugiere que en este paciente sí existe un síndrome antifosfolipídico coexistente con relevancia clínica.

Conclusiones

Existen múltiples etiologías responsables de los eventos cerebrovasculares en las personas viviendo con VIH, con distribuciones diferentes comparado a las de los pacientes VIH negativos. Aunque el virus por sí mismo aumenta la incidencia de los eventos isquémicos, se requiere hacer un enfoque diagnóstico organizado para

determinar de manera adecuada la etiología de los mismos (únicos o múltiples). La neurosífilis debe considerarse como posible agente etiológico a pesar de la ausencia de los hallazgos tradicionales a la neuroimagen.

La determinación etiológica del evento isquémico en este paciente representa un reto clínico complejo. La sífilis meningovascular es una causa plausible, dado el cuadro clínico, la serología positiva en LCR y los hallazgos compatibles con infarto isquémico. Aunque la angioresonancia no mostró evidencia de vasculitis, esto no excluye el diagnóstico, ya que técnicas más sensibles como la angiografía digital cerebral o la imagen de alta resolución de la pared vascular (HR-VWI) han demostrado mayor utilidad en la detección de vasculitis infecciosa, incluso cuando la angiorresonancia convencional es normal (28).

Por otro lado, la presencia persistente de anticuerpos antifosfolípidos (en particular IgM anticardiolipina y anti-β2 glicoproteína I) plantea la posibilidad de un síndrome antifosfolipídico clínicamente relevante. Aunque la literatura ha reportado casos en los que estos anticuerpos aparecen transitoriamente en el contexto de infecciones crónicas como el VIH, también se ha documentado su papel en eventos trombóticos, especialmente cuando persisten a pesar del control virológico (29-30).

En este sentido, la coexistencia de ambas condiciones (neurosífilis y síndrome antifosfolipídico) podría haber contribuido sinérgicamente al desarrollo del ACV isquémico. Este caso destaca la importancia de una evaluación diagnóstica amplia y personalizada en pacientes con infección por VIH, considerando no solo causas infecciosas sino también fenómenos autoinmunes como el SAF.

Financiación

Los autores no recibieron financiación de ninguna fuente por esta publicación.

Conflicto de intereses

Los autores declaran que no existen conflictos de intereses.

Referencias

1. Gutierrez J, Albuquerque AL, Falzon L. HIV infection as vascular risk: A systematic review of the literature and meta-analysis. PLoS One. 2017;12:e0176686. https://doi.org/10.1371/journal.pone.0176686
2. Alonso A, Barnes AE, Guest JL, Shah A, Shao IY, Marconi V. HIV Infection and incidence of cardiovascular diseases: an analysis of a large healthcare database. J Am Heart Assoc. 2019;8:e012241. https://doi.org/10.1161/JAHA.119.012241
3. **Ismael S,** Khan MM, Kumar P, Kodilela S, Mirzahosseini G, Kumar S, et al. HIV associated risk factors for ischemic stroke and future perspectives. Int J Mol Sci. 2020;21:5306. https://doi.org/10.3390/ijms21155306
4. Schaefer JH, Stephan C, Foerch C, Pfeilschifter W. Ischemic stroke in human immunodeficiency virus-positive patients: An increasingly age-related comorbidity? Eur Stroke J. 2020;5:252-61. https://doi.org/10.1177/2396987320927672
5. Bogorodskaya M, Chow FC, Triant VA. Stroke in HIV. Can J Cardiol. 2019;35:280-7. https://doi.org/10.1016/j.cjca.2018.11.032
6. Benjamin LA, Bryer A, Emsley HCA, Khoo S, Solomon T, Connor MD. HIV infection and stroke: Current perspectives and future directions. Lancet Neurol. 2012;11:878-90. https://doi.org/10.1016/S1474-4422(12)70205-3
7. Paciaroni M, Agnelli G, Caso V, Venti M, Milia P, Silvestrelli G, et al. Atrial fibrillation in patients with first-ever stroke: frequency, antithrombotic treatment

before the event and effect on clinical outcome. J Thromb Haemost. 2005;3:1218-23. https://doi.org/10.1111/j.1538-7836.2005.01344.x

8. Nguyen I, Kim A. Prevention of stroke in people living with HIV. Prog Cardiovasc Dis. 2020;63:160-9. https://doi.org/10.1016/j.pcad.2020.01.006
9. Demaerel P, De Ruyter N, Maes F, Velghe B, Wilms G. Magnetic resonance angiography in suspected cerebral vasculitis. Eur Radiol. 2004;14:1005-12. https://doi.org/10.1007/s00330-004-2239-y
10. de Boysson H, Boulouis G, Parienti JJ, Touzé E, Zuber M, Arquizan C, et al. Concordance of time-of-flight MRA and digital subtraction angiography in adult primary CNS vasculitis. AJNR Am J Neuroradiol. 2017;38:1917-22. https://doi.org/10.3174/ajnr.A5300
11. Nguyen-Huynh MN, Wintermark M, English J, Lam J, Vittinghoff E, Smith WS, et al. How accurate is CT angiography in evaluating intracranial atherosclerotic disease? Stroke. 2008;39:1184-8. https://doi.org/10.1161/STROKEAHA.107.502906
12. So-Armah K, Benjamin LA, Bloomfield GS, Longenecker CT, Freiberg MS. HIV and cardiovascular disease: update on clinical events, special populations, and novel biomarkers. Curr HIV/AIDS Rep. 2018;15:233-44. https://doi.org/10.1007/s11904-018-0400-5
13. Liu LL, Zheng WH, Tong ML, Liu GL, Zhang HL, Fu ZG, et al. Ischemic stroke as a primary symptom of neurosyphilis among HIV-negative emergency patients. J Neurol Sci. 2012;317:35-9. https://doi.org/10.1016/j.jns.2012.03.003
14. Munshi S, Raghunathan S, Lindeman I, Shetty A. Meningovascular syphilis causing recurrent stroke and diagnostic difficulties: a scourge from the past.

BMJ Case Rep. 2018;2018:bcr2018225255. https://doi.org/10.1136/bcr-2018-225255

15. Zhang J, Izzo A. Meningovascular syphilis. Neurohospitalist. 2017;7:145-6. https://doi.org/10.1177/1941874416669283
16. Holland A, Perrett V, Mills M. Meningovascular syphilis: CT and MR findings. Radiology. 1986;158:439-42. https://doi.org/10.1148/radiology.158.2.3941870
17. Skalnaya A, Fominykh V, Ivashchenko R, Averchenkov D, Grazhdantseva L, Frigo N. Neurosyphilis in the modern era: Literature review and case series. J Clin Neurosci. 2019;69:67-73. https://doi.org/10.1016/j.jocn.2019.08.033
18. Sène D, Piette JC, Cacoub P. Anticorps antiphospholipide, syndrome des anticorps antiphospholipides et infections virales. Rev Med Interne. 2009;30:135-41. https://doi.org/10.1007/978-2-8178-0350-0_15
19. Galrão L, Brites C, Atta ML, Atta A, Lima I, Gonzalez F, et al. Antiphospholipid antibodies in HIV-positive patients. Clin Rheumatol. 2007;26:1825-30. https://doi.org/10.1007/s10067-007-0581-6
20. Virot E, Duclos A, Adelaide L, Miailhes P, Hot A, Ferry T, et al. Autoimmune diseases and HIV infection: a cross-sectional study. Medicine (Baltimore). 2017;96:e5769. https://doi.org/10.1097/MD.0000000000005769
21. Jara LJ, Medina G, Saavedra MA. Autoimmune manifestations of infections. Curr Opin Rheumatol. 2018;30:373-9. https://doi.org/10.1097/BOR.0000000000000505
22. Asherson RA, Cervera R. Antiphospholipid antibodies and infections. Ann Rheum Dis. 2003;62:388-93. https://doi.org/10.1136/ard.62.5.388

23. Abdollahi A, Morteza A. Serum concentrations of antiphospholipid and anticardiolipin antibodies are higher in HIV-infected women. Rheumatol Int. 2012;32:1927-32. https://doi.org/10.1007/s00296-011-1859-1
24. Ramos-Casals M, Cervera R, Lagrutta M, Medina F, García-Carrasco M, De La Red G, et al. Clinical features related to antiphospholipid syndrome in patients with chronic viral infections (hepatitis C virus/HIV infection): Description of 82 cases. Clin Infect Dis. 2004;38:1009-16. https://doi.org/10.1086/382537
25. Abdel-Wahab N, Talathi S, Lopez-Olivo MA, Suarez-Almazor ME. Risk of developing antiphospholipid antibodies following viral infection: a systematic review and meta-analysis. Lupus. 2018;27:572-83. https://doi.org/10.1177/0961203317731532
26. **Noakes D,** Evans K, Pathansali R. The return of a former foe: syphilis with antiphospholipid syndrome as a cause of acute stroke. JRSM Open. 2017;8:2054270417725498. https://doi.org/10.1177/2054270417725498
27. Martirosyan A, Aminov R, Manukyan G. Environmental triggers of autoreactive responses: Induction of antiphospholipid antibody formation. Front Immunol. 2019;10:1609. https://doi.org/10.3389/fimmu.2019.01609
28. Kuma A, Tadesse SA, Girma A. Meningovascular syphilis presenting as acute ischemic stroke in an HIV+ young adult: a case report and a brief literature review. Int Med Case Rep J. 2024;17:581-6. https://doi.org/10.2147/IMCRJ.S455675
29. Hubben A, McCrae KR. How to diagnose and manage antiphospholipid syndrome. Hematol Am Soc Hematol Educ Program. 2023;2023:606-15. https://doi.org/10.1182/hematology.2023000493

30. Abdel-Wahab N, Lopez-Olivo MA, Pinto-Patarroyo GP, Suarez-Almazor ME. Systematic review of case reports of antiphospholipid syndrome following infection. Lupus. 2016;25:1520-31. https://doi.org/10.1177/0961203316640912

Figura 1. A) Tomografía de cráneo simple, ventana de cerebro, imagen axial a nivel de los tálamos. Se evidencia lesión hipodensa en el territorio de la arteria cerebral media del lado izquierdo con pérdida de la diferenciación corticosubcortical y borramiento de surcos cerebrales, por edema citotóxico. No hay desplazamiento de la línea media**. B)** Resonancia simple de cerebro, secuencia FLAIR, imagen axial a nivel de los núcleos de la base. Se evidencia área hiperintensa en el territorio de la arteria cerebral media del lado izquierdo, comprometiendo la ínsula, el giro precentral, el giro poscentral y el lóbulo parietal inferior. La lesión se extiende a la sustancia blanca profunda y el brazo anterior de la cápsula interna. Hay leve efecto de masa con desplazamiento de la línea media.

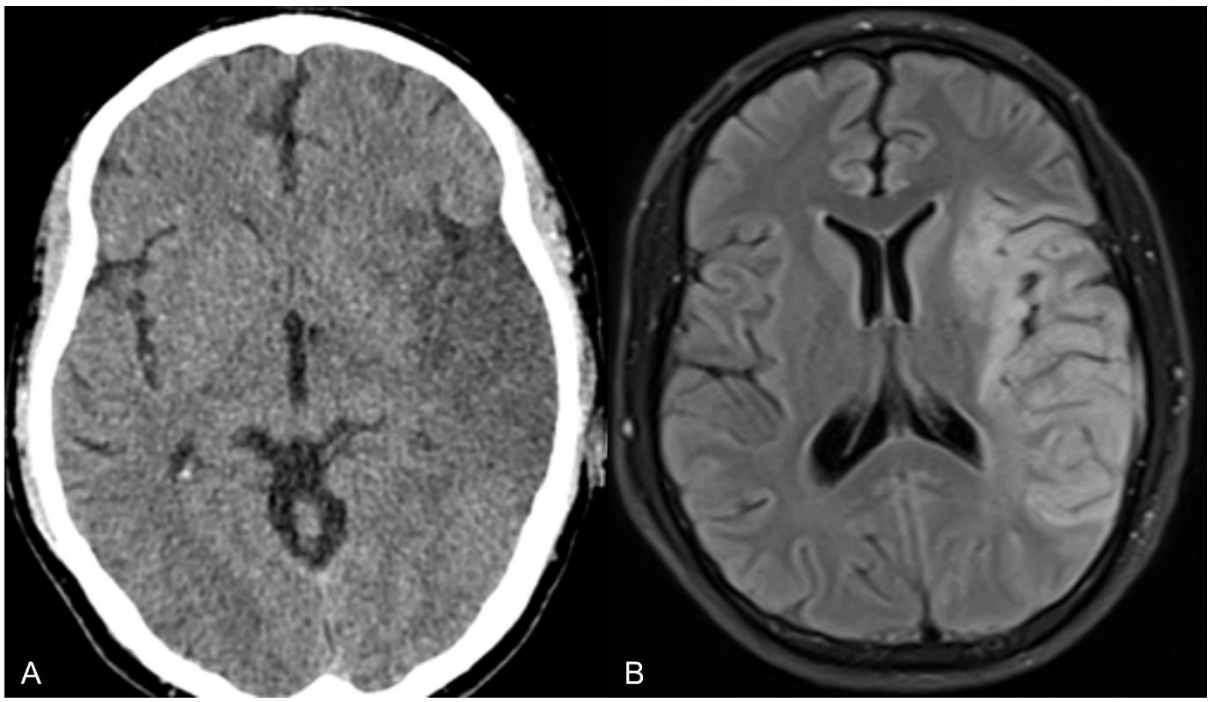

Fuente: Propiedad de los autores

Cuadro 1. Resultados de punciones lumbares seriadas

Característica	**Punción lumbar #1**	**Punción lumbar #2**	**Punción lumbar #3**
Presión de apertura	12 cm H20	11 cm H20	12 cm H20
Aspecto LCR	Ligeramente Turbio	Transparente	Transparente
Hematíes/mm3	65	4	2
Polimorfonucleares/mm3	36	0	0
Linfocitos/mm3	37	61	74
Mononucleares/mm3	0	0	0
Glucosa (mg/dL)	58	30	42
Proteínas totales (mg/dL)	68	74	73
LDH (U/L)	73	130	86
VDRL en LCR	Reactivo	Reactivo	Reactivo
Gram para bacterias	Negativo	Negativo	Negativo
Cultivo para Bacterias	Negativo	Negativo	Negativo
Baciloscopia en LCR	Negativo para BAAR	Negativo para BAAR	Negativo para BAAR
Cultivo *Mycobacterium*	Negativo	Negativo	Negativo
PCR para *M. tuberculosis*	No detectado	No detectado	No detectado
Tinta China	Negativo	Negativo	Negativo
Antígeno *Cryptococcus*	Negativo	-	-

Fuente: Propiedad de los autores

Cuadro 2. Laboratorios al ingreso y control a los 7 meses de inicio de tratamiento

Laboratorio	Ingreso	Control a los 7 meses
ANA	Positivo 1/160 Patrón Granular fino	Positivo 1/160 Patrón Granular fino
C3 (mg/dL)	131	121
C4 (mg/dL)	24	26
Anticuerpos anti DNAds	Negativo	Negativo
Anti-RO (UI/mL)	7.6 (Negativo)	1.4 (Negativo)
Anti-LA (UI/mL)	2.4 (Negativo)	1.5 (Negativo)
Anti RNP (UI/mL)	1.3 (Negativo)	3.6 U (Negativo)
Anti-SM (UI/mL)	2.4 (Negativo)	2.8 U (Negativo)
Anti β2GP I IgM (U/mL)	< 9.37 U (Positivo >20)	< 9.37 U (Positivo > 20 U)
Anti β2GP I IgG (U/mL)	0.0 (Positivo >20)	0.0 U
Anti cardiolipina IgM (MPL)	93.9 (Positivo >20)	77.5 MPL (Positivo > 20)
Anti cardiolipina IgG (GPL)	1.6 (Negativo)	0.0 GPL (Negativo)
Anticoagulante lúpico	No realizado	RE: 1.26 (Positivo > 1.2)
Veneno de víbora de Russell	No realizado	Ratio 1.02 (Negativo)

Fuente: Propiedad de los autores